

Khelaf Kerkour, MCMK, Physiothérapeute, chef de l'Hôpital Régional de Delémont, 2800 Delémont
Jean-Louis Meier, Rhumatologue, médecin-chef, même adresse
Jacques Mansuy, chef de clinique, même adresse

Rééducation après lésion dégénérative de la coiffe des rotateurs

Résumé

Les lésions de la coiffe des rotateurs peuvent être d'origine micro-traumatique, traumatique ou dégénérative. Trois théories se complètent pour expliquer la fréquence des lésions: par mécanismes «extrinsèque» et/ou «intrinsèque» et par déséquilibre musculaire. Le programme de rééducation ne peut espérer être efficace que s'il est adapté au bilan étiologique de la souffrance de la coiffe des rotateurs. Il faut tenir compte des circonstances de survenue de la douleur, analyser les gestes incriminés et le type d'entraînement pratiqué, et interpréter les signes fonctionnels, cliniques et radiographiques en fonction des données biomécaniques de l'épaule. Les modalités d'application du traitement fonctionnel ne sont pas fondamentalement différentes suivant le stade évolutif du conflit (tendinopathie simple, rupture partielle ou totale).

La rééducation en recentrage dynamique de la tête, ainsi que la reprogrammation neuromotrice sont les étapes obligées pour une prise en charge optimale. La réadaptation au geste sportif est essentielle et doit, bien sûr, être orientée sur le centrage dynamique de l'épaule. Un enseignement type «école» de l'épaule basé sur les mêmes principes que l'école du dos pour les lombalgiques est indispensable.

En cas d'échec du traitement conservateur, un traitement chirurgical suivi d'une rééducation codifiée est à envisager.

Summary

The rehabilitation of rotator cuff injuries relies on understanding of the physiopathology related to the biomechanics of the shoulder and on a precise clinical examination. It consists of pain control, limitation of subacromial impingement, re-centering and stabilisation of the humeral head by specific muscular strengthening and proprioceptive training.

We describe a new and promising approach in the rehabilitation of the shoulder called «shoulder school» such as we have a «back school» for low back pain.

Schweizerische Zeitschrift für «Sportmedizin und Sporttraumatologie» 48 (1), 28–36, 2000

1. Introduction

Si le diagnostic de tendinite est souvent évoqué devant une douleur de l'épaule chez les sujets sportifs qui surmènent excessivement le membre supérieur: sports de raquettes, de lancer, natation (crawl, papillon), golf, handball, volley-ball..., il faut être rigoureux avant d'affirmer ce diagnostic et d'entreprendre une thérapeutique. La pathologie de la coiffe des rotateurs est de loin celle qui est le plus souvent en cause en présence d'une épaule douloureuse chronique. Il peut s'agir soit d'une tendinopathie (calcifiante ou non calcifiante) soit d'une rupture qui peut être partielle (superficielle, profonde ou intra-tendineuse) ou transfixiante.

La coiffe des rotateurs de l'épaule constitue l'élément stabilisateur actif essentiel de l'articulation gléno-humérale. Cette articulation est caractérisée par une faible congruence, qui lui confère une grande amplitude de circumduction, mais l'expose aux risques d'instabilité multidirectionnelle. Cette dernière est favorisée par certains gestes sportifs a fortiori lorsqu'il existe une hyperlaxité constitutionnelle sous-jacente [10]. Les tendons de la coiffe des rotateurs sont soumis à des contraintes assez complexes, dont le type et l'intensité varient selon les gestes réalisés [26]. Deux types de mécanismes sont susceptibles de provoquer des lésions micro-traumatiques de surmenage des tendons concernés: la «distraction» où étirement passif et contraction active sont diversement associés, et la friction des tendons sous la voûte acromio-coracoïdienne [22]. La souffrance tissulaire est majorée par l'ischémie locale que les phénomènes de distraction et de coincement accentuent [22].

Le programme de rééducation ou plutôt de réadaptation fonctionnelle, ne peut espérer être efficace que s'il est adapté au bilan étiologique de la souffrance de la coiffe des rotateurs. Il faut donc tenir compte des circonstances de survenue de la douleur, analyser les gestes incriminés et le type d'entraînement pratiqué, et interpréter les signes fonctionnels, cliniques et radiographiques en fonction des données biomécaniques actuelles de l'épaule, ainsi que du stade lésionnel pour permettre de favoriser la cicatrisation tendineuse et prévenir la récidence.

2. Eléments d'anatomie

L'épaule représente la plate-forme de stabilité du membre supérieur, permettant à la main de jouer pleinement son rôle. C'est un complexe articulaire composé de quatre segments squelettiques avec 5 articulations:

- *Trois «vraies» synoviales*: la scapulo-humérale (assimilable à une balle de tennis s'articulant avec une pièce de cinq francs), l'acromio-claviculaire et la sterno-costoclaviculaire (seule articulation qui relie le membre supérieur au tronc).
- *Deux «fausses»*: la scapulo-thoracique (omo-serrato-thoracique) et la sous-deltaïdienne (la bourse s'épaissit et devient fibreuse sous l'effet d'épisodes répétés d'inflammation d'origine mécanique), qui ne sont que des espaces de glissement.

Le jeu articulaire normal dépend de l'intégrité des structures articulaires et périarticulaires et d'un fonctionnement biomécanique optimal lié à un bon équilibre entre groupes musculaires antagonistes [13]. L'épaule est musculairement et fonctionnellement reliée *au crâne, au rachis (cervical, thoracique, lombaire), à la ceinture pelvienne et à l'avant-bras.*

Les troubles morphostatiques du tronc (cyphose thoracique, enroulement des épaules) ont une conséquence sur la cinématique de l'épaule et, nécessitent un programme de rééducation postural adapté. Une raideur thoracique entraîne une limitation des amplitudes articulaires des épaules par défaut de mobilité en extension et rotation des vertèbres et, augmente ainsi les contraintes ostéoarticulaires.

La stabilisation de l'épaule est assurée par un système actif (les muscles), un système passif (ligaments, capsule, bourrelet) ainsi que le vide articulaire («effet ventouse»).

Les muscles les plus importants jouant un rôle dans la stabilité de l'épaule sont ceux de la coiffe des rotateurs. Elle est théoriquement formée de quatre tendons qui sont d'avant en arrière: sous-scapulaire (subscapularis), sus-épineux (supraspinatus), sous-épineux (infraspinatus), petit rond (teres minor), auxquels il faut rajouter un cinquième tendon: la longue portion du biceps. L'ensemble forme une nappe tendino-musculaire continue, étroitement adhérente à la capsule articulaire et qui coiffe la tête humérale (d'où son nom). A sa partie antéro-supérieure, existe une enclave ligamentaire de 6 cm² appelée «intervalle des rotateurs», qui est constitué des ligaments coraco-huméral et gléno-huméral supérieur qui assurent une continuité anatomique parfaite entre tendon du sus-épineux et celui du sous-scapulaire, la longue portion du biceps coulisse sous cet intervalle [34].

L'étanchéité et l'équilibre des muscles rotateurs sont essentiels pour préserver la stabilité et assurer un centrage permanent de la tête humérale en regard de la glène (lutte contre la composante ascensionnelle du deltoïde par le sus-épineux) [13]. L'hyperutilisation (frottement sous-acromial) due à une mauvaise configuration mécanique peut conduire à une dégénérescence intrinsèque des tendons.

La morphologie du profil acromial: *type I plat* (17%), *type II courbe* (43%), *type III crochet* (40%) est aussi un élément important dans la genèse des lésions de la coiffe selon Bigliani [2]. Pour cet auteur, il existe une corrélation nette entre le type de profil acromial et l'existence de lésions de la coiffe (80% de type III dans les ruptures de coiffe, 20% sur un acromion courbe et 0% sur un acromion plat).

3. Pathogénie des lésions de la coiffe des rotateurs

Les lésions de la coiffe peuvent être d'origine microtraumatique, traumatique ou dégénérative.

Trois grandes théories coexistent pour expliquer la fréquence des lésions de la coiffe des rotateurs [33].

1. La théorie «extrinsèque» pour laquelle les ruptures de coiffe résultent dans 95% des cas d'un conflit répété du sus-épineux et du long biceps sous le bec acromial antérieur. Ce frottement entraîne au début une simple bursite sous-acromiale puis une fibrose de la bourse et une tendinite, et à un stade ultime une rupture tendineuse. Cette théorie a été proposée pour la première fois par Von Meyer [32] en 1937 et popularisée par Neer [20] en 1972 qui décrit trois stades évolutifs:

- **Stade 1:** qui se caractérise sur le plan anatomique par un œdème associé à des suffusions hémorragiques du tendon.
- **Stade 2:** apparaissent des lésions de fibrose dégénérative témoins d'une tendinopathie chronique. A ce stade les lésions tendineuses sont irréversibles (coiffe continent non rompue).
- **Stade 3:** représente le stade ultime de la détérioration tendineuse aboutissant à la perforation trophique de la coiffe des rotateurs (coiffe continent rompue). L'ascension de la tête humérale qui résulte de la brèche de la coiffe des rotateurs et le contact entre

l'acromion et le trochiter entraînent à la longue la constitution d'une néoarthrose entre acromion et trochiter correspondant à la «cuff tear arthropathy» de Neer, secondaire à la perforation massive et vieillie de la coiffe.

2. La théorie «intrinsèque» pour laquelle les ruptures sont dues à une dégénérescence progressive du tendon liée à l'âge. Cette théorie proposée initialement par Codman [5] en 1934 a ensuite été défendue par divers auteurs [7,24], et plus récemment par Uthoff [31] et Ozaki [21]. Il existe une «zone critique» à la partie distale du tendon du sus-épineux qui est pauvrement vascularisée [24]. C'est à ce niveau que commencent la quasi-totalité des ruptures de la coiffe. Les dissections cadavériques et les études cliniques ont toujours démontré la nette prévalence des ruptures partielles de la coiffe des rotateurs à la face profonde du tendon du sus-épineux, alors que les ruptures (du côté de la bourse sous-acromiale) apparaissent beaucoup plus rares; ce qui va à l'encontre de la théorie conflictuelle [7,31].

La notion de dégénérescence tendineuse progressive liée à l'âge et au frottement répété sous-acromial permet de bien comprendre qu'une lésion de la coiffe est une réponse tissulaire qui est étroitement dépendante de l'état dans lequel se trouvait la coiffe au moment de l'agression [33]. Par exemple, une luxation antéro-interne à l'âge de 20 ans ne provoque qu'un étirement sans gravité des tendons. A 50 ans, il y a souvent une rupture du sus-épineux, à 65 ans une rupture massive intéressant deux ou trois tendons. Pour un traumatisme équivalent, la réponse tissulaire est variable en fonction de l'âge, il est probable que les microtraumatismes ou l'utilisation prolongée ou répétée du bras au dessus de la tête, qui nécessitent une hyperutilisation du sus-épineux pour centrer la tête humérale, ont aussi des effets très différents selon l'âge.

Malgré l'opposition très forte qui semble exister entre ces deux théories, il est probable qu'elles ne s'excluent pas mutuellement et qu'elles cohabitent [33]. L'association des deux théories plutôt que leur opposition, a l'avantage de rendre compte des différentes situations observées en pratique quotidienne.

3. La théorie du déséquilibre musculaire pour laquelle une dysbalance musculaire des rotateurs internes avec les rotateurs externes entraîne une surcharge de la coiffe [13]. Ceci se traduit par un défaut de centrage dynamique de l'épaule lors de l'élévation du membre supérieur. Les muscles de la coiffe stabilisateurs de l'épaule, ne parviennent plus à lutter contre la composante ascensionnelle du deltoïde, ce qui explique le conflit.

La force musculaire des rotateurs (déséquilibre du ratio) est plus basse chez les sujets souffrant de syndrome sous-acromial que chez les sujets témoins et, cette baisse prédomine de façon significative sur les rotateurs internes [4,15].

4. Examen clinique

Un examen clinique méthodique, comparatif et bien conduit, permet dans 95% des cas d'établir le diagnostic d'une lésion de la coiffe des rotateurs [34].

Les objectifs de l'examen clinique de l'épaule dégénérative sont d'une part d'affirmer qu'une douleur d'épaule relève bien d'une pathologie de la coiffe des rotateurs, et d'autre part de préciser le siège et la gravité des symptômes [26]:

- **L'interrogatoire** est un temps capital et permet de déterminer les caractéristiques de la douleur (horaire, intensité, rythme...), sa localisation et les circonstances de sa survenue, le mode de début. Il faut déterminer la durée de l'évolution, les éventuelles récidives, l'effet du repos, le retentissement fonctionnel et social ainsi que le contexte psychologique et les impératifs du sportif.
- **L'examen physique:** il doit être comparatif et bilatéral et s'attacher à préciser la localisation exacte de la lésion et son importance.

- *L'inspection* est normale dans la très grande majorité des cas. Dans certains cas on peut observer une amyotrophie de la racine du membre supérieur (fosses sous- et sus-épineuse, deltoïde, biceps). Cette amyotrophie doit être considérée comme un bon signe de rupture ancienne et s'observe également lors d'une atteinte neurogène (ex: nerf sous-scapulaire).
- *L'étude de la mobilité*, active et passive, montre que l'amplitude des mouvements du bras par rapport au tronc est le plus souvent normale. Parfois l'amplitude d'un ou de plusieurs mouvements, en général l'élévation antérieure, est légèrement limitée en fin de course. Seule l'épreuve main dans le dos (rétropulsion et rotation interne) est régulièrement limitée, et parfois très nettement, du fait des douleurs qu'elle provoque aussi bien en cas de tendinopathie isolée que de conflit. Une perte de la mobilité active, contrastant avec la conservation d'une mobilité passive normale est le témoin d'une rupture de la coiffe [26].

Au cours de la mobilisation active du bras certains symptômes sont très évocateurs d'une lésion bien définie:

- *L'élévation latérale*, le patient examiné en position debout, le passage à 90° est douloureux lorsque la paume des mains regarde vers le bas. On peut observer un arc douloureux entre 60 et 120° d'élévation qui est plus symptomatique lors de la descente du bras que lors de la montée. La perception d'un accrochage et même d'un ressaut, est évocateur d'une rupture limitée de la coiffe qui siège au niveau du sus-épineux. Dans ce cas, la coiffe reste continente et continue d'exercer son action de centrage actif de la glène, mais le reliquat externe du sus-épineux accroche le bord externe du ligament acromio-coracoïdien au cours du mouvement et est responsable de cet arc douloureux. Dans les ruptures étendues, la perforation peut déborder en arrière vers le sous-épineux et en avant vers le sous-scapulaire.

Dans le mouvement d'élévation latérale, il est important d'observer la pointe de l'omoplate. Une sonnette externe précoce associée à une élévation du moignon de l'épaule dès le début du mouvement est caractéristique du fait que le mouvement d'élévation se passe au niveau de la scapulo-thoracique, sous l'action conjuguée du trapèze et du grand dentelé. Cette sonnette externe précoce témoigne de l'incompétence de la coiffe des rotateurs.

La difficulté ou l'impossibilité de freiner la descente du bras est également le témoin d'une atteinte anatomique de la coiffe.

- *En élévation antérieure*, le patient examiné en décubitus dorsal, on peut noter une limitation du mouvement d'une dizaine de degrés et provoquer une réaction douloureuse reconnue par le patient comme étant celle qu'il ressent spontanément au cours de certains gestes. Cette douleur oriente vers un conflit sous-acromial. Une impossibilité ou une très grande difficulté à faire ce mouvement en actif s'observe au stade initial des formes aiguës des ruptures complètes. Elle est souvent moins nette, mais contraste alors fortement avec une mobilité passive quasi normale, dans les formes chroniques des ruptures complètes.

- *La rotation externe*: sa diminution passive exprime un début de capsulite rétractile de l'épaule. Une augmentation passive de la rotation externe coude au corps et un test de Gerber (fig. 7) positif traduit une rupture totale du tendon du sous-scapulaire. Une «paralysie de la rotation externe» correspond à une rupture complète du sus- et sous-épineux. Elle se traduit coude au corps par le «dropping sign» (fig. 8) et par le «horn-blower sign» ou signe du clairon» (fig. 9) lors de l'abduction [34].
- *L'acromio-claviculaire*: son atteinte est souvent trompeuse, elle se caractérise par une douleur électrique et reconnue sur l'interligne articulaire. L'adduction horizontale passive («cross body-arm») réveille les douleurs.

Le bilan clinique doit être accompagné d'une recherche de signes d'instabilité de la gléno-humérale et, d'un examen rigoureux du rachis cervical et du coude.

La recherche de signes de conflit (tableau I) complète l'étude de la mobilité de l'épaule. Ces tests n'auront une valeur que si les

amplitudes articulaires passives sont symétriques [34]. Les tests de *Hawkins* (fig. 1), *Yocum* (fig. 2), *Neer* (fig. 3) explorent le coincement de la coiffe sous la voûte acromio-coracoïdienne. Ces tests n'ont aucune spécificité et traduisent simplement une rotation interne douloureuse [16].

Des tests de mobilité contrariés en isométrique permettent d'individualiser chaque tendon de la coiffe. Le test de *Jobe* (fig. 4) explore le tendon du sus-épineux (la rupture du tendon se traduit par une manœuvre de Jobe positive, le patient est incapable de résister à la pression exercée par l'examineur), celui de *Patte* (fig. 5) du sous-épineux, le Palm-up test de *Gilchrist* (fig. 6) du long chef du biceps, et enfin celui de *Gerber* (fig. 7) du muscle sous-scapulaire. Pour le tendon du sous-scapulaire, le «press belly test» (fig. 10) est plus sensible, il est positif lorsque le sujet est incapable d'appuyer

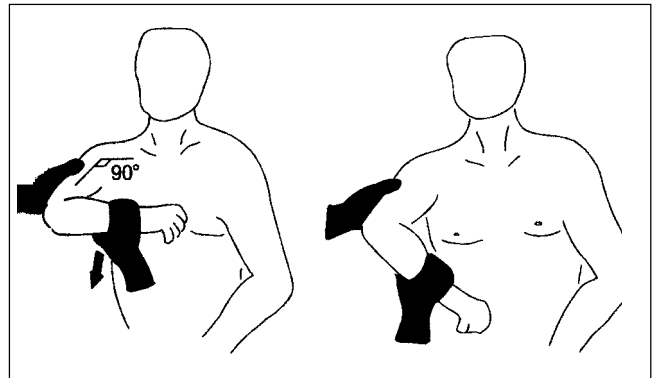


Figure 1: Test de Hawkins.

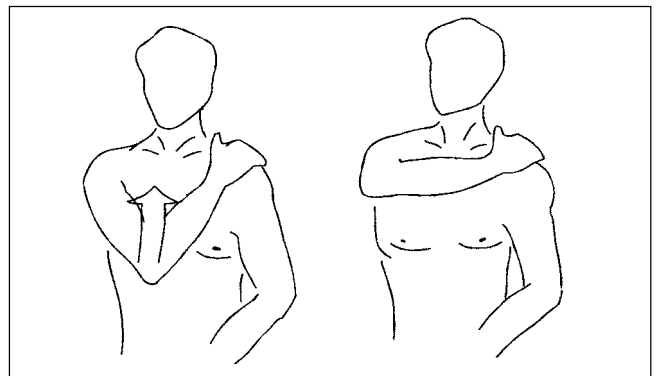


Figure 2: Test de Yocum.

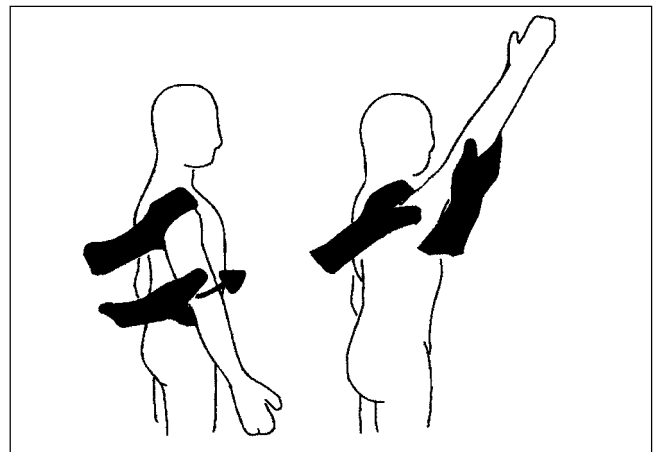


Figure 3: Test de Neer.

Tableau 1: Evaluation clinique des tendons de la coiffe des rotateurs.

Tendinites	Mobilité	Palpation	Tests
Sus-épineux	<ul style="list-style-type: none"> Élévation antérieure passive normale (parfois douloureuse en fin de course) Abduction active avec arc douloureux aux environs de 90° 	<ul style="list-style-type: none"> Douleur du tendon confirme le diagnostic mais, pour le palper il faut placer du sujet dans son dos et, on palpe alors le tendon en dessous de la partie antéro-externe de l'acromion. 	<p>Hawkins (fig. 1): l'examineur est devant le patient, en élévation antérieure à 90° coude fléchi à 90° et on imprime alors un mouvement de rotation interne à l'épaule en abaissant l'avant-bras. Ce test doit également être recherché en élévation antérieure et élévation latérale afin de préciser dans quelle position d'élévation du bras le conflit est maximum. Le conflit entre le trochiter et le ligament acromio-coracoïdien reproduit la douleur.</p> <p>Yocum (fig. 2): l'examineur est devant le patient et la manœuvre douloureuse est dans ce cas, l'élévation en flexion-adduction, la main de l'épaule examinée est sur l'épaule controlatérale et on demande au sujet de lever le coude sans lever l'épaule.</p> <p>Neer (fig. 3): l'examineur, debout derrière le patient immobilise l'omoplate d'une main puis lève le bras (main en pronation) le plus haut possible en avant, produisant à la fois flexion antérieure et abduction, créant un conflit entre trochiter et bord antéro-inférieur de l'acromion entraînant une douleur élective. La douleur est réveillée entre 60 et 100°.</p> <p>Jobe (fig. 4): l'examineur est devant le patient, les membres supérieurs sont en abduction à 90° (à 30° par rapport au plan dorsal, dans le plan frontal de l'omoplate), pouce dirigé vers le bas (rotation interne maximale). On appuie sur les bras contre résistance, ce qui déclenche un phénomène douloureux. En cas de rupture, le bras du patient ne pourra résister à la pression.</p>
Sous-épineux	<ul style="list-style-type: none"> Deux mouvements passifs sont douloureux en fin de course: l'élévation antérieure et latérale bras en rotation interne 	<ul style="list-style-type: none"> Le tendon est douloureux: pour le dégager on place le bras devant le thorax, le coude est fléchi et l'épaule mise passivement en rotation externe. Le tendon est palpé en dessous de la partie postérieure de l'acromion. 	<p>Patte (fig. 5): le bras est en abduction à 90° en rotation externe maximale avec le coude fléchi à 90°, l'examineur applique une résistance au niveau du poignet.</p> <p><i>Remarque:</i> on peut également tester ses capacités de résistance coude au corps, avant-bras fléchi à 90° et la résistance s'effectuant au niveau de l'avant-bras.</p>
Sous-scapulaire	<ul style="list-style-type: none"> Douleur en adduction horizontale, et en abduction et en rotation interne active 	<ul style="list-style-type: none"> Le tendon siège dans le sillon deltopectoral en dehors de la coracoïde. 	<p>Gerber (fig. 7): le sujet place sa main dans le dos, et on demande au sujet de décoller la main en opposant une résistance au niveau de l'avant-bras. En cas de rupture du tendon, le sujet est incapable de décoller la main ou, de la maintenir si l'examineur l'a au préalable soulevée (lift-off test).</p>
Long biceps	<ul style="list-style-type: none"> Tous les mouvements passifs peuvent être limités, notamment la rétropulsion du bras et l'abduction horizontale 	<ul style="list-style-type: none"> La pression de la gouttière bicipitale en avant de la tête humérale est constamment douloureuse mais ce signe est trompeur (zone sensible). 	<p>Palm-up test (Gilchrist) (fig. 6): le sujet place son membre supérieur en élévation antérieure à 90°, main en supination. L'examineur réalise une résistance au niveau de la face antérieure du poignet.</p> <p><i>Remarque:</i> ce test peut se réaliser en rétropulsion maximale, ce qui met en tension le tendon dans la coulisse.</p>

la main sur son ventre lorsque l'examineur maintient le coude en avant du plan du corps.

Plus le diagnostic anatomique est précis, meilleure sera la prise en charge. Il faut éviter d'utiliser le «fourre-tout» de périarthrite de l'épaule (PSH).

Tous les tests douloureux doivent être soigneusement notés, non seulement parce qu'ils permettent d'établir un diagnostic précis, mais aussi parce qu'ils facilitent l'analyse et la reconnaissance des gestes «nocifs», que le patient doit éviter au cours de ses activités quotidiennes, professionnelles et sportives.

Examens complémentaires: si l'examen clinique est bien conduit, ils se résument à peu de chose. Le bilan radiographique standard comprend des incidences de face en rotation neutre, interne et externe qui visualisent l'ensemble des structures anatomiques de la tête humérale. Les incidences de profil sont nombreuses et sont indiquées selon le contexte clinique: profil de coiffe (Lamy) pour étudier le bec acromial, profil axillaire vrai à la recherche de lésions

osseuses de la tête humérale ou de la glène, profil de Bernageau devant une épaule instable, à la recherche de lésions de passage sur la glène. Un cliché centré sur l'acromio-claviculaire peut être indiqué selon l'examen clinique.

En cas de rupture de la coiffe on peut sensibiliser un pincement de l'espace acromio-huméral avec rupture du cintre omo-huméral par la manœuvre de Leclercq. Il s'agit d'une manœuvre dynamique, dans le cadre d'une recherche de rupture de coiffe quand l'espace acromio-huméral est de hauteur normale ou sub-normale. Un cliché est réalisé de face en rotation indifférente lors d'une manœuvre d'abduction contrariée à 20° environ, ceci de façon bilatérale. En cas de rupture du sus-épineux il existe une ascension de la tête. Cette manœuvre est positive lorsqu'il existe un pincement net de l'espace acromio-huméral ou une diminution de hauteur de l'espace supérieur à 2 mm par rapport au cliché, précédent ou par rapport au cliché obtenu lors de la même manœuvre sur le côté opposé. Si cette manœuvre est positive, elle affirme le diagnostic de rupture avec une spécificité de 95% et une sensibilité de 80% [30]. En cas de

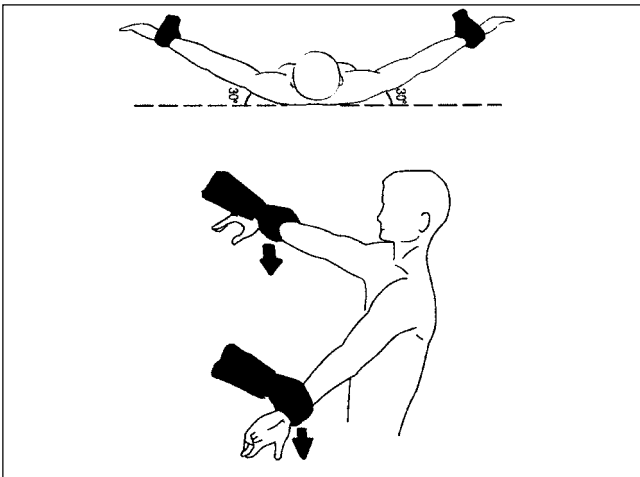


Figure 4: Test de Jobe.

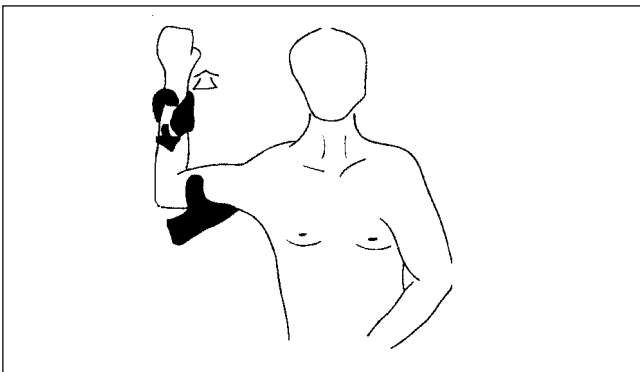


Figure 5: Test de Patte.

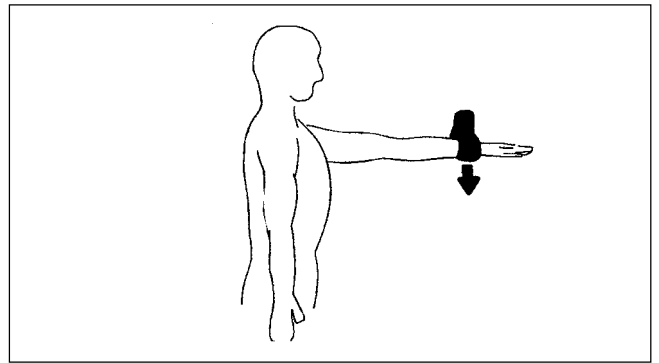


Figure 6: Palm-up test de Gilchrist.

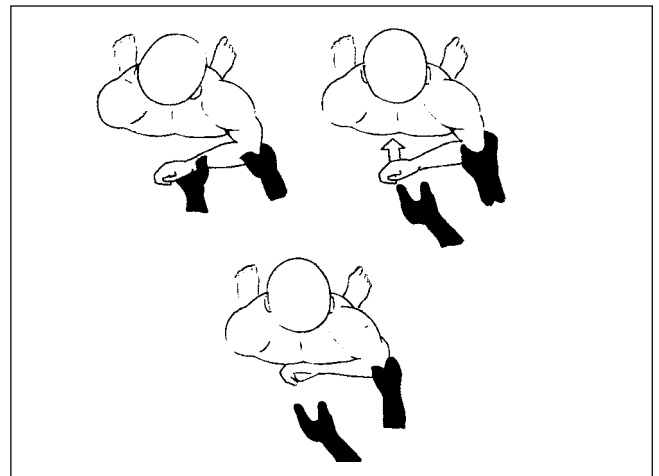


Figure 7: Test de Gerber.

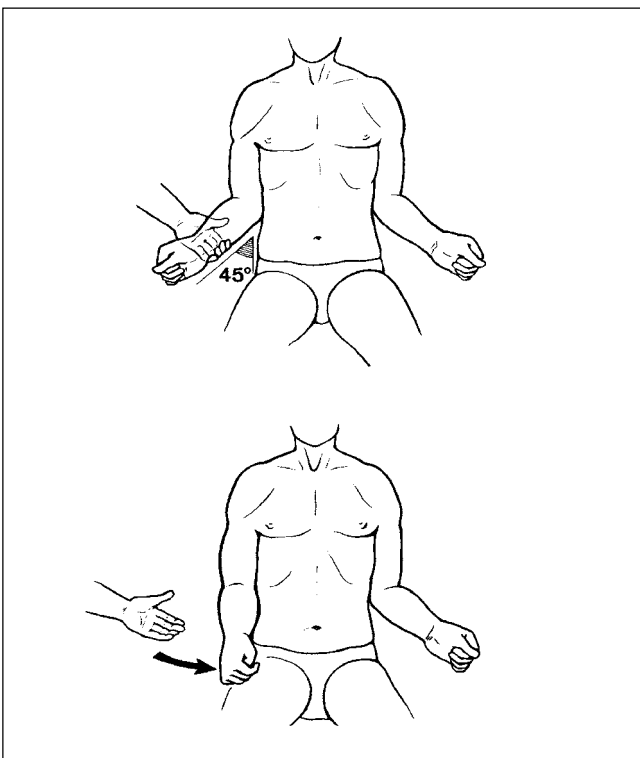


Figure 8: Rappel automatique ou «dropping sign»: coude au corps, le patient ne peut maintenir une rotation externe active et l'avant-bras revient automatiquement en rotation interne.

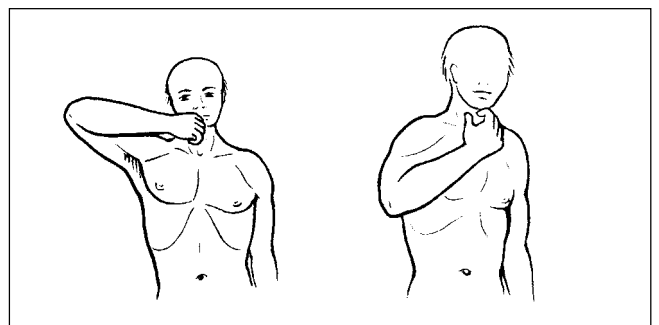


Figure 9: La rupture associée du sous-épineux et du petit rond empêche toute rotation externe en abduction et se traduit par le signe du clairon («horn-blower sign»): pour mettre la main à la bouche, le patient doit lever le coude plus haut que la main.

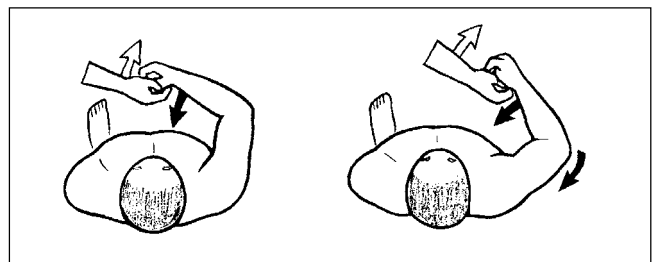


Figure 10: Testing du sous-scapulaire: «press-belly test»: contre la résistance de l'examineur, le patient ne peut pas appuyer sa main sur son ventre sans tricher par l'adduction du coude.

doute une arthrographie permet d'objecter la rupture en visualisant le passage du produit de contraste dans la bourse séreuse sous acromio-deltoïdienne.

Face à la persistance de signes cliniques de souffrance chronique de la coiffe des rotateurs, l'IRM est actuellement l'examen de choix devant ces tendinopathies chroniques. Elle peut comme l'arthroscanner objectiver une rupture transfixiante ou une rupture partielle de la face profonde de la coiffe des rotateurs méconnue à l'examen clinique. Ils ont un intérêt en préopératoire, en particulier pour apprécier le siège et l'étendue des lésions ainsi que l'état des muscles de la coiffe et leur degré de dégénérescence graisseuse.

L'exploration échographique est très intéressante du fait de sa facilité d'utilisation et de son coût mais elle impose en revanche un opérateur entraîné disposant d'un matériel adapté.

Aucun examen complémentaire ne peut affirmer le conflit [13].

5. Traitement conservateur

Le traitement médical dit conservateur a deux objectifs essentiels, d'une part obtenir la sédation des phénomènes douloureux par des mesures à visée antalgique et d'autre part réduire le conflit et l'impotence par une rééducation appropriée [14].

Les moyens sont connus de tous. Les infiltrations ont une place majeure avec les réserves d'usage [19]. Tous les autres traitements locaux ou par voie générale à visée symptomatique peuvent être proposés.

1. Traitement de physiothérapie: Les soins physiques constituent un appoint dans la lutte contre les phénomènes douloureux et inflammatoires. Leur prescription repose le plus souvent sur un empirisme basé sur l'expérience, les habitudes et les convictions personnelles [8]. Le traitement doit comporter deux volets [11]:

- *Traitement étiopathogénique:* il vise à remédier aux multiples facteurs, endogènes et exogènes, responsables de la pathologie (troubles statiques, échauffement insuffisant ou inadapté, matériel inadapté...).
- *Traitement symptomatique:* il vise à combattre les composantes du cercle vicieux de la douleur. Le physiothérapeute peut employer diverses techniques dont l'association concourt à optimiser les résultats. La recherche de l'antalgie est essentielle afin de permettre une levée de l'inhibition neuromusculaire. La mise au repos relative de l'épaule par une contention collée [1], justifiée par la théorie mécaniste, supprime chaque fois que possible les activités favorisant la survenue du conflit (geste sportif ou professionnel). L'immobilisation est à récuser car elle est susceptible de favoriser l'installation d'une rétraction capsulaire avec enraidissement articulaire. Il faut lutter contre l'attitude protégée du membre supérieur qui entraîne une élévation du moignon [14].

L'application de chaud et de froid est classique. Les ultrasons, les courants antalgiques, les ondes courtes peuvent s'avérer utiles. L'existence de contracture musculaire requiert la réalisation de massages à visée décontractante et antalgique, afin d'obtenir un relâchement complet de l'épaule. Des techniques de MTP (massage transverse profond) peuvent être indiquées selon le stade de la tendinopathie [11].

Des mobilisations articulaires spécifiques des cinq articulations du complexe de l'épaule [18] et, du rachis cervical et thoracique, sont indispensables pour redonner un jeu articulaire normal et ainsi diminuer les douleurs de surcharge articulaire.

2. Contrôle postural: Lorsque le sujet présente un morphotype avec tendance à l'enroulement des épaules par rétraction des pectoraux, et défaut relatif de puissance des plans postérieurs, le programme de rééducation ne doit pas négliger l'assouplissement des pectoraux (massage, étirements...) et leur renforcement en dynamique excentrique en course externe [1]. Il faut renforcer les fixateurs des omoplates, les rhomboïdes, les trapèzes (chef moyen et inférieur) et

les muscles rotateurs externes (utilisation et prescription d'une élastique de rééducation pour que le patient puisse réaliser lui-même le travail à domicile).

3. Le «recentrage» de la tête humérale: c'est la technique fondamentale à utiliser, enseigner et automatiser par le patient [14]. L'inhibition musculaire est la conséquence du conflit et des phénomènes douloureux qui l'accompagnent. Elle va aggraver l'inefficacité de la coiffe et donc le conflit. En pratique il est réalisé: passivement, puis activement (mode statique et dynamique).

- *Mode passif:* le physiothérapeute recrée manuellement un glissement de la tête humérale pour la recentrer sur la glène selon les concepts qu'il connaît le mieux (Sohier, Katschnig, Maitland, Thérapie Manuelle, Mulligan...). Il peut y associer des tractions axiales douces (décompression acromio-humérale). Une traction trop forte peut, à l'inverse, déclencher une contracture musculaire réflexe. Il est possible de conseiller au patient des exercices en pendulaire du membre supérieur (véritable aspirine de l'épaule) pour obtenir un éveil musculaire.

- *Mode statique:* il fait appel à un travail isométrique des abaisseurs longs (grand pectoral, grand dorsal) qui deviennent centreur de la tête humérale à partir de 60° d'abduction [25]. Sur le plan pratique, le bras est positionné, coude fléchi, dans le plan de l'omoplate, le patient exerce une poussée verticale contre la main du physiothérapeute placée sur son olécrane (travail de l'abaissement du moignon de l'épaule guidé par la main du physiothérapeute). Dans cette position, le physiothérapeute par des glissées tangentielles sur la peau peut recruter tous les groupes musculaires qui stabilisent l'épaule (insister sur les rotations, car tous les mouvements du membre supérieur s'accompagnent obligatoirement d'une rotation externe ou interne). La progression se fait en augmentant l'antéimpulsion et l'abduction, en vérifiant à chaque fois le bon centrage de la tête. La position idéale de recrutement correspond à la position de fonction du membre supérieur.

Il est aisé de débiter la progression: sujet en décubitus latéral, membre lésé au zénith (abduction à 90°), coude fléchi. Le physiothérapeute stimule d'une main le tendon du grand pectoral et du grand dorsal (pour obtenir l'abaissement du moignon de l'épaule) et de l'autre exerce une poussée verticale sur le coude. Des stabilisations rythmiques peuvent se réaliser en exerçant des glissées tangentielles à la peau. La progression se réalise en fermant l'angle omo-huméral, pour se retrouver coude au corps avec apprentissage de l'abaissement du moignon de l'épaule. Puis le travail se fait contre pesanteur en sollicitant alternativement les rotations.

- *Mode dynamique:* après avoir été travaillé, de façon analytique en statique, le centrage dynamique de l'épaule doit être appliqué au cours du travail actif d'élévation du membre supérieur. Il convient d'expliquer au patient les notions de «voies de passage». Il s'agit d'éviter, de principe, toute situation de la tête humérale qui aggrave le conflit sous-acromial. Le patient réalise un mouvement symétrique d'élévation des membres supérieurs, qui ne doit pas se poursuivre au-delà de l'angle à partir duquel se produit un décentrage de l'épaule. Il faut alors repartir de la position initiale et chercher à gagner chaque fois davantage en amplitude, tout en veillant au centrage de l'épaule.

Le renforcement analytique du deltoïde, et en particulier du deltoïde moyen, est à éviter.

La lésion de la coiffe est responsable d'une rupture du complexe de l'épaule avec exagération de l'instabilité de l'omoplate [28]. Il faut associer au centrage dynamique de la tête humérale une stabilisation dynamique de l'omoplate afin de rétablir un rythme scapulaire harmonieux.

Nous insistons également sur le travail du couple biceps / triceps car il existe fréquemment un déficit de force du triceps.

4. Renforcement Musculaire: Il existe, lors du mouvement effecteur de la pratique sportive, un travail concentrique des abaisseurs de l'épaule, des rotateurs internes et du triceps. Lors de ce travail, les muscles antagonistes (sus- et sous-épineux) ont un rôle freina-

teur du mouvement. Ils permettent la décélération en fin de mouvement. Leur action est réflexe. La pratique sportive crée un déséquilibre entre le muscle agoniste qui devient fort et le muscle antagoniste qui, s'il n'y est pas préparé ne peut plus jouer son rôle freinateur. Les tendinopathies du sus-épineux, du sous-épineux et de la longue portion du biceps, s'expliquent donc par leur rôle freinateur du mouvement. L'incidence de leur atteinte, lors de la pratique étant fonction de l'importance de leur travail freinateur lors du geste sportif. Ceci impose un travail dynamique en excentrique selon les principes de progression de Stanish [29].

Sur le plan pratique, on demande par exemple au patient, en position assise ou debout, de monter passivement son membre supérieur douloureux à l'aide du membre sain, puis de freiner progressivement la descente. La progression se réalise en choisissant a) un secteur angulaire à partir de l'élévation maximale jusqu'à l'arc douloureux puis la remontée est passive (répéter l'exercice une dizaine de fois), b) en faisant varier le bras de levier du membre supérieur (coude fléchi, puis de plus en extension, jusqu'à pouvoir ajouter des charges additionnelles), c) en débutant dans le plan de l'omoplate, puis en se rapprochant du plan sagittal.

Ce travail peut être très facilement enseigné au patient et, l'utilisation d'un simple élastique de rééducation permet de proposer une excellente progression dans la rééducation [6,23].

Des étirements musculaires (stretching) sont débutés. Leurs modalités pratiques et méthodologiques consistent en un placement du groupe musculaire en position d'étirement maximal (selon amplitude articulaire non douloureuse en enroulement interne ou externe du membre supérieur). Une sollicitation active ou passive du muscle à étirer est réalisée.

Le muscle peut être étiré passivement par les muscles antagonistes ou le poids d'un segment corporel. L'action porte alors essentiellement sur les éléments parallèles (nappes conjonctives de recouvrement et de renforcement des insertions). L'étirement peut être actif en demandant au sujet, après une mise en étirement maximal du muscle, une contraction musculaire, pour solliciter davantage les éléments séries.

L'alternance des deux modes (actif et passif) permet de faire bénéficier le temps passif de l'inhibition neurologique secondaire à une contraction et ainsi d'obtenir un gain supérieur.

Ces étirements sont enseignés au patient, jusqu'à l'automatisation pour qu'il puisse les réaliser avant et après toute activité sportive qui sollicite son épaule.

5. La reprogrammation neuromotrice («proprioception») par développement du potentiel neuromusculaire, sans être une finalité, constitue néanmoins une étape obligatoire. Elle doit être adaptée à la technique thérapeutique retenue, à l'objectif moteur du patient sportif et au stade de la lésion. Les muscles doivent se trouver dans un état de vigilance préalable afin d'être en mesure d'éviter les effets nocifs d'un changement brutal d'exécution du geste. La reprogrammation neuromotrice a pour but final de placer le patient dans les conditions d'informations sensorielles propres au déclenchement et à l'exécution de ses principaux programmes moteurs. Cette récupération du potentiel neuromusculaire doit être prise en compte précocement pour obtenir une qualité musculaire ultérieure indispensable à une activité sportive de niveau équivalent à l'état antérieur. Seul un potentiel musculaire suffisamment développé, puis replacé dans son contexte de déclenchement sensoriel, c'est-à-dire dans ses conditions habituelles de fonctionnement, permet de parler de véritable récupération neuromusculaire.

L'épaule doit être sollicitée en suspension, traction et compression.

La reprogrammation neuromusculaire est pratiquée au début en chaîne cinétique ouverte (C.C.O.: main libre en décharge) en intégrant l'activité des muscles rotateurs dans une chaîne rotatoire du membre supérieur. L'utilisation d'une diagonale de KABAT, en schéma brisé ou en pivot d'insistance de l'épaule, est tout à fait indiquée [9].

L'entraînement est poursuivi en progression en chaîne cinétique fermée (C.C.F.: main en appui) en associant toujours les rotations

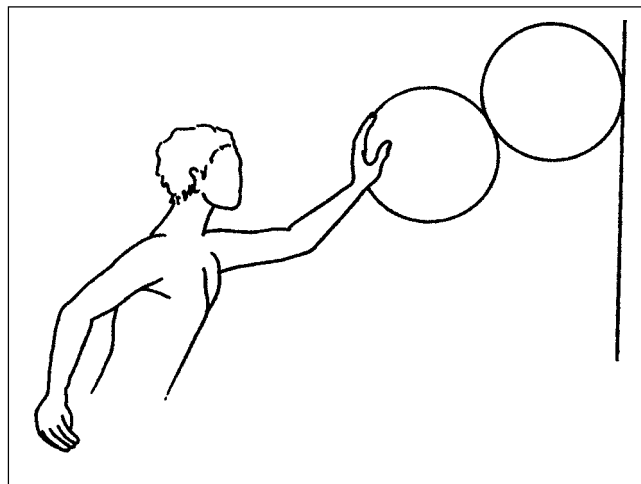


Figure 11: Reprogrammation neuromotrice sur plans instables.

[3] (exemple: sur un ballon contre un mur puis sur le sol, ou un ballon sur l'autre (fig. 11) ainsi que des sollicitations à diverses vitesses sur un tabouret tournant). Le physiothérapeute réalise des poussées douces multidirectionnelles d'abord proximales puis distales, yeux ouverts, puis yeux fermés, le patient s'efforçant de contrôler et de stabiliser son membre supérieur. Un travail en quadrupédie n'est à proposer que sous réserve d'un bon contrôle du centrage de l'épaule au risque de reproduire le conflit.

La phase ultime de cette reprogrammation concerne un travail d'anticipation et d'adresse. Pour améliorer l'anticipation, on demande au patient de lancer une balle contre un trampoline maintenu et dirigé par le physiothérapeute, celui-ci peut faire varier à volonté la vitesse de renvoi et sa direction. Pour l'adresse on peut utiliser un jeu de fléchettes.

Le rééducateur intervient essentiellement lors de l'étape de reprogrammation sensori-motrice intermédiaire, la véritable finalité gestuelle du geste sportif sera pratiquée par le sportif dans ses conditions habituelles de pratique sportive ou en présence de son entraîneur.

L'objectif de reconditionnement neuromoteur peut être également avantageusement obtenu en piscine, où l'immersion du membre supérieur assure une mise en apesanteur du membre supérieur. Le relâchement musculaire qui en découle permet une mise en décoaptation sous-acromiale passive. En outre, le contact de l'eau contribue à une meilleure antalgie.

En fin de rééducation un test d'endurance est également conseillé car, la fatigue musculaire augmente le temps de réponse musculaire et favorise les risques de récurrences de lésions tendineuses.

L'entraînement isocinétique, à haute vitesse angulaire, développe le potentiel musculaire dynamique et peut être fort utile à intégrer dans un programme de reconditionnement musculaire [4].

6. «Ecole de l'épaule»: comme nous le faisons pour les lombalgies, nous proposons à nos patients une «école de l'épaule». Il faut apprendre à économiser son épaule en diminuant les bras de leviers. Passer une journée entière à peindre un plafond, tailler des haies, jouer au tennis ou faire de la gymnastique avec des haltères seront responsables d'une pathologie «dégénérative» sévère du sus-épineux pouvant aller jusqu'à la perforation chez un sujet de 55 ans alors que 20 ans plutôt, il ne se serait produit tout au plus qu'une inflammation de la bourse sous-acromiale. Une évaluation des activités des patients et des possibilités d'adaptation est nécessaire. Les travaux ménagers doivent être aménagés: éviter le nettoyage des carreaux, pas de placard en hauteur. Les activités de loisir sont modifiées.

Le rôle du physiothérapeute est également de montrer au patient des exercices qu'il doit faire à domicile, de contrôler le travail réalisé chez lui et, de tester ainsi la motivation du sujet.

6. Traitement chirurgical

Dans le cas particulier de la rupture de coiffe, le pourcentage de patients améliorés varie de moins de 40% à plus de 90% selon les auteurs [13]. Les indications opératoires sont portées après échec du traitement médical bien conduit et pendant une période suffisamment prolongée. Lorsqu'il est décidé, l'acte chirurgical est obligatoirement suivi d'une rééducation qui se prolonge en postopératoire sur plusieurs semaines. Les possibilités de réparations chirurgicales sont nombreuses et, si l'arthroscopie permet de diminuer les complications postopératoires, la chirurgie à ciel ouvert est parfois nécessaire. Selon le type d'intervention et les suites opératoires, les séquelles musculaires et articulaires vont être variables. La prise en charge du patient nécessite de la part du physiothérapeute de lire attentivement le compte rendu opératoire (pour connaître le type de conflit, la topographie et l'étendue des lésions), de pouvoir dialoguer avec l'opérateur (voie d'abord, gestes associés).

Les suites de la chirurgie dans le traitement des lésions de la coiffe des rotateurs peuvent être longues et difficiles.

Les trois phases de cette rééducation [17]

- *Phase postopératoire immédiate* d'une quinzaine de jours qui doit, par un travail activo-passif progressif, permettre la cicatrisation de la voie d'abord (éventuellement d'une réparation), d'éviter les adhérences et d'entretenir la trophicité. Récupérer le plus rapidement possible les amplitudes passives de façon progressive, indolore et douce.
- *Phase de rééducation active* au-delà du 15^{ème} jour qui vise la récupération d'une mobilité huméro-thoracique harmonieuse et indolore intégrant la décoaptation scapulo-humérale enseignée en préopératoire.
- *Une phase de réadaptation à l'effort* qui, en fonction des lésions anatomiques et des exigences professionnelles et/ou sportives du patient, peut se limiter à la récupération de gestes fonctionnels non douloureux dans la vie courante ou au mieux la restitution intégrale de l'épaule dans le geste sportif. Une rééducation d'entretien associée à des mesures élémentaires de prophylaxie quotidienne seront les meilleurs garants d'un résultat durable.

Phase postopératoire immédiate

Les séances seront courtes, pluriquotidiennes, infradouloureuses et constamment guidées par le physiothérapeute. Dès le lendemain de l'intervention, débute une mobilisation des articulations sous-jacentes (coude-main-poignet).

Par le massage et la mobilisation passive de l'omoplate et du rachis cervical, nous recherchons la détente cervico-scapulaire et la prise de conscience du scapulum en insistant sur les correctifs posturaux afin de lutter contre l'attitude protégée en élévation-antépulsion de la région scapulaire.

L'acquisition du contrôle actif de l'omoplate par des contractions statiques des fixateurs (notamment du grand dentelé) est recherchée précocement en veillant à l'ouverture de l'angle omo-huméral par un mouvement de sonnette interne préalable à la dissociation gléno-humérale/scapulo-thoracique.

Des contractions statiques irradiantes à partir du membre supérieur controlatéral, puis de l'extrémité distale du même côté, favoriseront le réveil musculaire pour lequel nous utilisons volontiers l'électromyostimulation [12].

Dès le 3^{ème} jour, débute une mobilisation active aidée de la gléno-humérale, non douloureuse, en anté-rétropulsion et rotation en négligeant dans un premier temps l'abduction, en progression à partir du décubitus dorsal et reprise dans des exercices auto-passifs en montage poulie.

Dans un but de relance fonctionnelle et de rodage articulaire sont effectués des mouvements pendulaires, bras en rotation interne et externe, la composante de décompression étant progressivement majorée par l'adjonction de charges modérées.

A sa sortie de l'hôpital, la rééducation est poursuivie en ambulatoire. A partir du 10^{ème} et 12^{ème} jour sont introduites des contractions isométriques des rotateurs et des 3 chefs du deltoïde contre résistance manuelle faible et adaptée, dans des secteurs non douloureux. Il

lui sera demandé de répéter des exercices actifs aidés au domicile entre les séances.

L'utilisation de la balnéothérapie, en fonction de l'état de la cicatrice, permet l'intégration des gains analytiques dans des exercices plus globaux, tout en assurant sédation et décontraction.

Phase de rééducation active

Un travail actif, dynamique contre pesanteur, puis au-delà de la 4^{ème} semaine contre résistance manuelle, est progressivement débuté en privilégiant l'élévation dans le plan de l'omoplate, tout en veillant à dissocier le travail de la gléno-humérale de celui de la scapulo-thoracique. Ces mouvements actifs sont associés aux techniques de recentrage enseignées en préopératoire. En progression, des exercices plus globaux, selon des schémas en diagonale (Kabat) contre résistance manuelle parfaitement dosée repris dans des mouvements fonctionnels, complètent le travail analytique.

Les mobilisations passives de la gléno-humérale poursuivies avec temps de posture en fin d'amplitude, recherchent le glissement physiologique de la tête sur la glène et l'assouplissement des éléments périarticulaires.

L'apparition de douleurs, de contractures ou de réactions inflammatoires feront largement appel aux techniques sédatives (physiothérapie antalgique, froid, chaleur, manœuvres locales, massage), justifiant parfois un arrêt de la progression pendant quelques jours. Nous déconseillons un travail en poulie afin d'éviter toute compensation dans la scapulo-thoracique, source de fonction dysharmonieuse de récupération aléatoire.

Phase de réadaptation à l'effort

Cette étape est identique à celle préconisée dans le traitement conservateur: renforcement musculaire, reprogrammation neuromotrice et réadaptation à l'effort.

Seule une chirurgie de réparation tendineuse peut redonner à la coiffe des rotateurs un potentiel suffisant pour reprendre des activités iatrogènes. Devant l'existence d'une rupture de la coiffe des rotateurs, il ne faut pas retarder l'heure de la réparation chirurgicale qui est d'autant plus efficace qu'elle est précoce. Il n'y a pas de parallélisme entre la sévérité des lésions anatomiques et le degré de handicap [26]. En effet bon nombre de ruptures de coiffe, même étendues, sont très bien tolérées du fait du développement de suppléances fonctionnelles.

Cette chirurgie doit donner au patient la possibilité de retrouver une fonction que le traitement de rééducation ne peut pas lui apporter. Réalisée tardivement la chirurgie devient palliative: acromioplastie pour éviter le conflit source de douleur, section salvatrice de la longue portion du biceps.

7. Conclusion

Les lésions de la coiffe peuvent être d'origine microtraumatique, traumatique ou dégénérative. Trois théories se complètent pour expliquer la fréquence des lésions: par mécanismes «extrinsèque», et/ou «intrinsèque» et par déséquilibre musculaire.

Le traitement médical doit permettre au patient de retrouver une coiffe fonctionnelle pour reprendre toutes ses activités antérieures. Ce traitement est basé sur le développement de suppléances musculaires de façon à obtenir un centrage de l'épaule. Il s'agit d'une rééducation parfois longue, mais qui donne habituellement de bons résultats fonctionnels dans la vie quotidienne. En matière de reprise du sport, les résultats sont plus réservés et sont conditionnés, par le potentiel musculaire préservé et par la qualité de la rééducation. La qualité et la précocité de la récupération musculaire d'un sportif passent par un développement attentif de ses qualités musculaires (force, endurance, puissance, coordination, adresse...). Il faut lui procurer le potentiel musculaire optimal nécessaire à une reprise de son entraînement sportif technique. La rééducation en recentrage dynamique de la tête, ainsi que la reprogrammation neuromotrice sont les étapes obligées pour une prise en charge optimale. Les indications opératoires sont portées après échec du traitement

médical bien conduit et la rééducation postopératoire (progressive et indolore) doit être prescrite pendant une période suffisamment longue.

Bibliographie

- 1 Augros C., Kerkour K., Eisner H., Meier J.-L.: Syndrome de la coiffe des rotateurs de l'épaule: de la physiopathologie à l'approche thérapeutique. *Le Physiothérapeute*, 12: 2-9, 1987.
- 2 Bigliani L.U., Morrison D.S., April E.W.: Morphology of the acromion and its relationship to rotator cuff tears. *Orthop. Trans.*, 10: 459-460, 1986.
- 3 Brindle T.J., Nyland J., Shapiro R. et al.: Shoulder proprioception: latent muscle reaction times. *Med. Sci. Sports Exerc.*, 31 (10): 1394-1398, 1999.
- 4 Codine Ph., Pocholle M., Leroux J.-L. et al.: Apport de l'isocinétisme dans le bilan et le traitement du conflit sous-acromial. *Pathologie de la coiffe des rotateurs de l'épaule: collection de pathologie locomotrice 26*, Masson, Paris, 199-206, 1993.
- 5 Codman E.A.: *The shoulder*. Boston, Thomas Todd, 1934.
- 6 Curraladas J., Gratian C.: Élastiques et rééducation. *Kinési. Scient.*, 364: 15-21, 1997.
- 7 De Palma A.D.: Surgical anatomy of the rotator cuff. *Surg. Clin. North Am.*, 43: 1507-1520, 1967.
- 8 Grauer J.L., Coste J.: Pathologie dégénérative de la coiffe des rotateurs: Place de la physiothérapie. *Revue du Rhumatisme. Supplément pédagogique: Pathologie de la coiffe des rotateurs*. Expansion Scientifique Française, 63(1): 69 SP-73 SP, 1996.
- 9 Houssin-Brissey B., Le Gouil M., Le Henaff J.-C., Cochet J.-P.: La rééducation proprioceptive de la coiffe des rotateurs non opérée. *Pathologie de la coiffe des rotateurs de l'épaule: collection de pathologie locomotrice 26*, Masson, Paris, 189-193, 1993.
- 10 Jobe F.W., Jobe C.M.: Painful athletic injuries of the shoulder. *Clin. Orthop.*, 173: 117-124, 1983.
- 11 Kerkour K., Meier J.-L., Mansuy J.: Physiothérapie et tendinopathies d'Achille du sportif. *Rev. Suisse Med. Sport*, 47(1): 28-30, 1999.
- 12 Kerkour K., Meier J.-L.: Chirurgie de l'épaule: Intérêts de l'électromyostimulation fonctionnelle (EMSF). *Expansion Scient. Fr.*, Paris, 98-101, 1992.
- 13 Leroux J.-L.: Traitement de la pathologie de la coiffe des rotateurs de l'épaule. *La lettre du Rhumatologue*, 219: 18-24, 1996.
- 14 Leroux J.L., Azema M.-J., Thomas E., Blotman F.: Principes généraux de la rééducation du conflit sous-acromial. L'épaule musculaire. Groupe d'Etude de l'Epaule et du Coude (GEEC). Sauramps médical, Montpellier, 145-152, 1995.
- 15 Leroux J.L., Codine P., Thomas E., Pocholle P., Mailhe D., Biotman F.: Isokinetic evaluation of rotational strength in normal shoulders and shoulders with impingement. *Clin. Orthop.*, 304: 108-115, 1994.
- 16 Leroux J.-L., Thomas E., Bonnel F., Blotman F.: Valeur diagnostique des tests cliniques utilisés dans le syndrome du défilé sous acromial. *Rev. Rhum.*, 62: 447-452, 1995.
- 17 Mansuy J., Meier J.-L., Kerkour K.: Rééducation après acromioplastie antérieure selon Neer. *Expansion Scient. Fr.*, Paris, 183-185, 1992.
- 18 Meier J.-L.; Kerkour K.: Diagnostic et traitement précoce de la capsulite rétractile (épaule gelée). *Méd. Et Hyg.*, 44: 863-867, 1986.
- 19 Moser C.-A.: Pathologie de surcharge dans la pratique du golf. *Rev. Suisse Med. Sport*, 46(1): 28-30, 1998.
- 20 Neer C.S. II.: Anterior acromioplasty for impingement syndrome in the shoulder. A preliminary report. *J. Bone Joint Surg.*, 54A: 41-50, 1972.
- 21 Ozaki J., Fujimoto S., Nakagawa Y., Masuhara K., Tamai S.: Tears of the rotator cuff of the shoulder associated with pathological changes in the acromion. A study in cadavera. *J. Bone Joint Surg.*, 70 A: 1224-1230, 1988.
- 22 Peyre M., Pelletier A., Rodineau J.: Rééducation des coiffes continentes (ou non rompues): éléments d'orientation. *Pathologie de la coiffe des rotateurs de l'épaule: collection de pathologie locomotrice 26*, Masson, Paris, p. 179-185, 1993.
- 23 Plomb P.: Evaluation isocinétique du renforcement des rotateurs externes de l'épaule du volleyeur avec les élastiques de rééducation. *Travail de recherche clinique. Ecole de physiothérapie de Genève*, 1999.
- 24 Rathburn I.P., Mac Nab I.: The microvascular pattern of the rotator cuff. *J. Bone Joint Surg.*, 52 B: 540-553, 1970.
- 25 Revel M., Mayoux-Benhamou M.-A.: Principes de la rééducation des coiffes incontinentes. *Pathologie de la coiffe des rotateurs de l'épaule: collection de pathologie locomotrice 26*, Masson, Paris, 185-189, 1993.
- 26 Rodineau J.: L'évaluation clinique des lésions de la coiffe des rotateurs. *Pathologie de la coiffe des rotateurs de l'épaule: collection de pathologie locomotrice 26*, Masson, Paris, 31-37, 1993.
- 27 Schaeffer T., Leroux J.L.: L'examen clinique de l'épaule dégénérative. *Revue du Rhumatisme. Supplément pédagogique: Pathologie de la coiffe des rotateurs*. Expansion Scientifique Française, 63(1): 15 SP-21 SP, 1996.
- 28 Schmitt L., Snyder-Mackler L.: Role of scapular stabilizers in etiology and treatment of impingement syndrome. *J. Orthop. Sports Phys. Ther.*, 29(1): 31-38, 1999.
- 29 Stanish W.D., Rubinovich R.M., Curums S.: Eccentric exercise in chronic tendinitis. *Clin. Orthop.*, 208: 65-68, 1986.
- 30 Trappe M., Naour J.-F.: Exploration radiologique de la coiffe des rotateurs de l'épaule. *Ann. Radiol.*, 35, n° 3: 117-131, 1992.
- 31 Uthoff H., Loehr J., Sarkar K.: The pathogenesis of rotator cuff tears. In: Takagishi N., *The shoulder*, Tokyo, Professional post graduate service K.K., 211-212, 1986.
- 32 Von Meyer A.W.: Chronic functional lesions of the shoulder. *Arch. Surg.*, 35: 646-674, 1937.
- 33 Walch G., Noel E., Liotard J.P., Boileau P.: Pathogénie des ruptures de la coiffe des rotateurs. *Revue du Rhumatisme. Supplément pédagogique: Pathologie de la coiffe des rotateurs*. Expansion Scientifique Française, 63(1): 10 SP-13 SP, 1996.
- 34 Walch G., Noël E., Boulahia A.: Les ruptures de la coiffe des rotateurs: épidémiologie, démembrement, présentation clinique et évolution naturelle. *Rhumatologie en Europe*, 28/4: 129-133, 1999.