

Thomas Gisler

medibalance, Luzern

# Dehnung des M. quadriceps femoris aus anatomisch-physiologischer Sicht

## Differenzierte Längendiagnostik und Dehninterventionen für den M. rectus femoris und die drei Mm. vasti

### Zusammenfassung

Neben den in der Praxis immer noch weit verbreiteten Wissenslücken über die differenzierte beweglichkeitsassoziierte Plastizität der Strukturen und Systeme fehlen im Beweglichkeitstraining oft auch die basalen Kenntnisse über die ideale individualisierte Muskellänge, die adäquate Muskelspannung, die interaktive muskelsystemische und arthromuskuläre Kohärenz sowie über den expressiven Status zusätzlich wichtiger biophysikalischer Komponenten. In der Absicht, maladaptive und deadaptive Strukturen gezielt in physiologische Verhältnisse zurückzuführen, sind dies durchwegs essenzielle Basisinformationen, speziell dann, wenn man dem Anspruch an eine substanzielle Evidenz bei salutogenen, therapeutischen oder leistungsphysiologischen Zielstellungen gerecht werden soll. Am Beispiel des M. quadriceps femoris werden einerseits die klinische Evaluation der Muskellänge (M. rectus femoris) und die Mobilität der drei Mm. vasti aufgezeigt, andererseits indizierte anatomisch und physiologisch differenzierte Dehnprinzipien, Dehnmethoden sowie Interventionen ausführlich beschrieben. Der Artikel zeigt stellvertretend die komplexen lokalen und interaktiven Überlegungen, welche einer beweglichkeitsassoziierten Intervention vorausgehen und die hohen Ansprüche, die an die Wahl und die Ausführung eines geeigneten Übungsstrukturen gestellt werden.

### Abstract

There is still a lack of a fundamental knowledge of the individual muscle length, the adequate muscle tension, the interactive coherence of muscle, tendon and joint, as well as the status of biophysical components. This fundamental knowledge is important in order to bring a pathological situation back to normal. This is demonstrated with the M. quadriceps femoris as an example showing how to evaluate the muscle length and how to stretch the muscle with different methods depending on the pathology of the M. quadriceps femoris. It should become clear that one must be aware of the situation, which is often complex, before one applies the correct stretching principle.

Schweizerische Zeitschrift für «Sportmedizin und Sporttraumatologie» 60 (3), 116–124, 2012

### 1. Einleitung

Auch nach den langjährig geführten Diskussionen – vor allem über das Stretching – scheint die Problematik und Unsicherheit im Beweglichkeitstraining nach wie vor gross und noch immer ungelöst zu sein. Relevante Gründe dafür sind u.a. die mangelhafte bis fehlende Integration der verschiedenen physiologischen Anpassungsmöglichkeiten in den beweglichkeitsbestimmenden Strukturen und Systemen sowie den damit assoziierten Dehnprinzipien und Dehnmethoden (Gisler, 2007), jedoch auch die relevanten und immer noch präsenten Unkenntnisse über die myogen determinierten längenspezifischen salutogenen Idealnomen, welche zudem noch interindividuell nach Alter und Geschlecht variieren können. Nicht zu verwechseln ist die Idealnomen mit der Minimalnorm bei pathophysiologischen Rahmenbedingungen und der Spezialnorm bei bestimmten sportlichen und beruflichen Ansprüchen. Der Umgang mit Normen setzt aber Kenntnisse über die aktuelle Muskellänge und die damit assoziierten Interaktionen auf muskelsystemische und gelenkphysiologische Vorgänge voraus. Ebenso essenziell sind auch Kenntnisse über eventuell range of motion (ROM)-limitierende Pathologien bevor Dehninterventionen appliziert werden. Erst

dann kann fundiert über eine entsprechende Dehnindikation bzw. eine relative oder absolute Dehnkontraindikation entschieden werden. Das Beweglichkeitstraining ist bezüglich Haltung, Gelenkbelastung, intermuskulär koordinierter Bewegungsmuster, Leistungs- und Schmerzphysiologie ein komplexes und anspruchsvolles Thema.

Am Beispiel der nachfolgend beschriebenen Dehnung des M. quadriceps femoris soll der Versuch unternommen werden, den substanziellen anatomisch-physiologischen Ansprüchen bei den unterschiedlichen Beweglichkeitsinterventionen etwas mehr Klarheit und Kompetenz zu geben. Nachdem vorgängig das technische Know-how zur Ermittlung der Muskellänge bzw. der Mobilität aufgezeigt wird, werden drei Dehnstrukturen mit unterschiedlichen physiologischen Zielstellungen für den M. rectus femoris und zwei Interventionen für die Mm. vasti vorgestellt.

### 2. Anatomisch-topografische Betrachtung

Der M. quadriceps femoris nimmt mit seinen vier Köpfen nahezu den gesamten vorderen Oberschenkelbereich ein. Der zweigelenkige M. rectus femoris überquert sowohl das Hüft- als auch das

Kniegelenk, während die drei Mm. vasti lediglich über das Kniegelenk ziehen (Abb. 1). Der Ursprung des M. rectus femoris liegt im Bereich der Spina iliaca anterior inferior und in einer Mulde im kranialen Bereich des Azetabulums. Der darunter liegende M. vastus intermedius entspringt ausgedehnt an der anterolateralen Fläche des Femurschaftes und die Mm. vastus medialis und lateralis an den jeweiligen posteromedialen und posterolateralen Flächen des Femurs über seine gesamte Schaftlänge. Die Fasern aller vier Muskeln gehen vier bis zehn Zentimeter oberhalb der Patella in ihre Endsehnen über, deren Fasern distal an der kranialateralen Patellabasis, an der Basis der Patella und am kranio-medialen Patellarand ansetzen, um dann gemeinsam als Lig. patellae an der Tuberositas tibiae zu inserieren. Zusätzlich ziehen einige Fasern in das laterale und mediale Retinaculum sowie einige Fasern des M. vastus medialis an die Gelenkkapsel.

### 3. Beweglichkeitsassoziierte Physiologie des M. quadriceps femoris

Physiologisch ist der M. quadriceps femoris nicht nur im Leistungstraining, sondern auch im Beweglichkeitstraining gemäss seiner anatomisch-topografischen Lage und seiner Funktionsdiversität zu unterscheiden. So ist es auch im Beweglichkeitstraining sinnvoll und notwendig, anhand dieser Determinanten ein divergentes intervenierendes Vorgehen für den M. rectus femoris und die drei Mm. vasti in Betracht zu ziehen. So wirken sich maladaptive myogene Verkürzungen in der genannten isolierenden Differenzierung bezüglich Funktionalität, Leistung und Pathologie sehr unterschiedlich und spezifisch aus.

Eine Kontraktion des zweigelenkigen M. rectus femoris wirkt sich immer auf beide Gelenke aus. Umgekehrt inhibiert eine den Muskel über beide Gelenke dehnde Bewegung seine Kontraktion. Der M. rectus femoris beeinflusst direkt das femerotibiale, patellafemorale, femoroazetabuläre Gelenk und das Sakroiliakgelenk sowie die Wirbelsäule mit allen involvierten Systemen. So wird er kausal für Fehlhaltungen (Beckenfehlstellung, Hyperlordose usw.) und für Fehlbelastungen in den oben aufgeführten Gelenken mitverantwortlich gemacht. Myogene Schmerzen werden gelegentlich durch Triggerpunkte ausgelöst, etwas häufiger werden jedoch Tendodynien - speziell oberhalb der Patella - diagnostiziert.

Die drei eingelenkigen Mm. vasti werden bezüglich ihrem Status, insbesondere ihrer Länge seltener analysiert, als der M. rectus femoris. Sie arbeiten normalerweise eng zusammen und agieren gleichzeitig (Duarte & Furlani, 1981), wobei die Aktivität untereinander je nach Beanspruchungsvektor variieren kann. Hin-

sichtlich der Pathologie im Knie- und im patellafemorale Gelenk spielen sie jedoch eine signifikant kausale Rolle. Symptomatische und asymptomatische Verkürzungen der Mm. vasti werden durch strukturelle Verkürzungen, myogene Kontrakturen, Triggerpunkte und neurophysiologisch assoziierte Verspannungen determiniert, zeigen sich jedoch auch gerne über schmerzhaft tendodyne, ebenfalls vermehrt oberhalb der Patella. Nach Immobilisation des Kniegelenks prädominieren strukturelle Veränderungen in den drei Mm. vasti und in den paraartikulären bindegewebigen Strukturen (Sehnen, Faszien, Gelenkkapsel). Sie können zusammen mit der Einflussnahme des M. rectus femoris auch eine pathosynergetische Ursache für Probleme im Bereich der Patellasehne darstellen, wie zum Beispiel den Morbus Larsen-Johannson und den Morbus Osgood-Schlatter. Zu den Ursachen des patellafemorale Schmerzsyndroms zählen seitliche Fehlstellungen der Patella im Zusammenhang mit einer Aktivitäts- und Spannungsdysharmonie (Gisler, 2010, 2011) zwischen einem überaktiven M. vastus lateralis und einem schwachen, inerten M. vastus medialis. Immobilisation und Schmerzen in diesen Muskeln, vor allem jedoch Knieverletzungen, führen zuerst zu einer radialen, später auch zu einer longitudinalen Atrophie der drei Mm. vasti, wobei es bei sog. kniegesunden und knieverletzten Sportlern besonders zu einer massiven Atrophie des M. vastus intermedius kommt (Freiwald & Stahl, 1991; Fröhner & Börner, 1994). Dabei zeigen sich anfänglich vermehrt atrophiebedingte Längengewinne aufgrund der reduzierten strukturassoziierten Trägheit und es kommt - zumindest myogen - eher zu einer Zunahme des ROM.

Eine geschwächte, maladaptive und/oder dysharmonische Muskulatur (Muskellänge, Muskelspannung, Muskelfunktion, Muskelkraftleistung) ist mit einer reduzierten aktiven bzw. reflexgesteuerten motorischen Kontrolle verbunden, verändert die Gelenkkongruenz während aktiven und statischen Belastungssituationen und ist wesentlich an einer destrukturierenden Downregulation von molekularen und zellulären Vorgängen in allen involvierten Geweben beteiligt.

## 4. Dehnprinzipien und Dehnmethoden

### 4.1 Dehnprinzipien

In Anlehnung an physiologische Erkenntnisse sind aufgrund der beteiligten strukturellen Plastizität und der neuronalen Regelkreise folgende Dehnprinzipien erfolgsversprechend:

#### 4.1.1 Strukturelle Verlängerung

Die strukturelle Verlängerung beruht auf dem Phänomen der morphologischen Längenadaptation des Muskels und des myogenen Bindegewebes aufgrund metabolischer Vorgänge sowie der Veränderung zusätzlicher biophysikalischer Komponenten (Gisler, 2007). Zielstrukturen sind Muskel, myogenes Bindegewebe, Sehnen, Faszien sowie periartikuläre Strukturen, vor allem die Gelenkkapsel.

#### 4.1.2 Mobilisationsmethode II (MOM II)

MOM II beruht auf dem Phänomen der Veränderungen struktureller, viskoser und nutritiver Determinanten im Band-Kapsel-System, die schlussendlich - falls indiziert - zu längenadäquaten periartikulären Strukturen führen und auch positiv auf deren Gewebequalität einwirken (Gisler, 2007). Zielstrukturen sind vor allem die periartikulären Gelenkstrukturen (speziell Gelenkkapsel) sowie paraartikuläre Muskeln.

#### 4.1.3 Mobilisationsmethode I (MOM I)

MOM I beruht auf dem Phänomen der Veränderung vasogener, nutritiver und viskoser Komponenten über welche unmittelbar eine markante Gewebeerweichung verhärteter Strukturen (u.a. Rückführung geliert Proteine in den flüssigen Aggregatzustand) und der Auflösung adhäsiver Gewebeschichten erreicht werden kann. Dadurch kann schon kurzfristig eine Verbesserung der Gleit-Reibungswiderstände (viskose Dehnbarkeit) und bereits mittelfristig

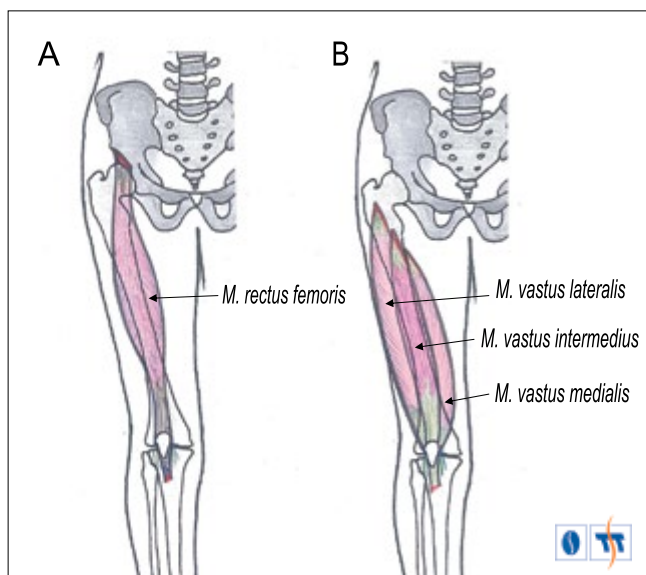


Abbildung 1: Anatomisch-topografische Lage des M. quadriceps femoris. A M. rectus femoris; B die drei Mm. vasti

auch eine Verbesserung der Gewebequalität erarbeitet werden (Gisler, 2007). Dazu besteht ein effektiver Einfluss von MOM I, das extrazelluläre Milieu im Muskel - und in andern Geweben – zu normalisieren (speziell den pH-Wert) und wirkt dadurch einer Aktivierung von Nozizeptoren entgegen. Eine pH-Absenkung ist wahrscheinlich einer der wichtigsten peripheren Schmerzauslöser in der Muskulatur (Mense, 2008). ATP, das in jeder Körperzelle vorkommt und bei Verletzungen und Entzündungen freigesetzt wird, gehört ebenfalls zu den algogenen Substanzen. Diese Substanzen aktivieren Purinorezeptoren, die im peripheren und zentralen Nervensystem vorkommen und die ebenfalls eine wichtige Rolle in der Schmerzentstehung spielen (Burnstock & Verkhratsky, 2009; Liu & Salter, 2005). Schmerzphysiologisch interessant und indiziert ist, dass über repetitive, sanfte Bewegungen einerseits der pH-Wert verbessert und andererseits das ATP aus dem extrazellulären Milieu eliminiert werden kann.

Die sanften MOM I-Übungen im schmerzfreien Raum initiieren segmental gleichzeitig eine Aktivierung sogenannter GABA-erger inhibitorischer Interneurone. Diese führen zu einer Downregulation der Aktivität im wide dynamic range Neuron und damit zu einer Rückbildung der motorischen und sympathischen Systemaktivierung (Böhni, 2006; Habring et al., 2012; Zieglgänsberger, 2005), was zusätzlich zu einer schnellen Schmerzreduktion beiträgt (Unterdrückung der Schmerzleitung). Empirische Ergebnisse zeigen nicht nur eine rasche Schmerzreduktion durch MOM I-Interventionen auf, sie induzieren wahrscheinlich auch die belegte long-term depression, also eine längerdauernde oder sogar anhaltende Hemmung des wide dynamic range Neurons. Zielstrukturen und Zielsysteme sind schmerzhafte Muskeln, myogene Bindegewebe, Sehnen und Faszien, alle peri- und intraartikulären Strukturen sowie das Nerven-, Blutgefäß- und lymphatische Drainagesystem.

#### 4.1.4 Funktionelle Entspannung

Die funktionelle Entspannung beruht auf dem Phänomen der Veränderung neurophysiologischer Determinanten mit der Möglichkeit der raschen Einflussnahme auf die erhöhte und dysregulierte neurogene Muskelspannung sowie dadurch verbesserter nutritiver Mikrovorgänge wie des transmembranösen Calciumrückstroms in die intrazellulären Speicher und der Anwesenheit von ATP am Myosinkopf (Gisler, 2007). Schmerzphysiologisch interessant ist dabei, dass bei muskulären Verspannungen über die Minderperfusion und der dadurch bedingten Anhäufung von sauren Stoffwechselprodukten eine Gewebeazidose erzeugt wird. Zielsystem: Neuromuskuläres System, speziell bei Muskeln, welche tendenziell einer chronisch erhöhten Neuroaktivität unterliegen.

## 4.2 Dehnmethoden

Bei allen Dehnprinzipien lassen sich eine oder mehrere Dehnmethode zuordnen. Stehen mehrere Dehnmethode zur Verfügung wird die Wahl für eine Methode a) aufgrund des methodenassoziierten besseren Effektes und b) bezüglich der Machbarkeit beim Anwender getroffen. In diesem Artikel werden für den Zielmuskel M. quadriceps femoris nachfolgend nur die Dehnmethode beschrieben, welche die intentionale expressive Plastizität gewährleisten und eine hohe Akzeptanz beim Anwender finden.

### 4.2.1 Schmerzintensitätswellen (SIW)

Beim Dehnprinzip strukturelle Verlängerung kommt ausschliesslich die Methode SIW zur Anwendung. Dabei bewegt man den Zielmuskel autoaktiv unter meist exzentrischen Kontraktionsbedingungen so weit in die Dehnposition hinein bis initiale, maximal mittelintensive Schmerzsymptome die optimale Dehnzone aufzeigen. Anschliessend nimmt man konzentrisch die Bewegung bis zu dem Punkt zurück, wo die leicht schmerzhaften Dehngefühle weitgehend verschwinden, um dann postwendend autoaktiv wieder in die oben beschriebene Schmerzzone vorzudringen. Dieses Spiel mit der Dehn Schmerzgrenze bzw. initialen Dehn Schmerzzone entspricht einer SIW (Gisler, 2007). Anwendungsempfehlungen: 8–12 intermittierende SIW pro Zielmuskel, 1–3 x täglich bei deutlichen Verkürzungen, 2–3 x pro Woche zum Erhalt der Muskellänge.

### 4.2.2 Mobilisationsmethode I (MOM I)

Die MOM I ist grundsätzlich Dehnprinzip und Dehnmethode zugleich, kann aber gemäss therapeutischer Indikation in die sanfte MOM I und die leicht intensivere MOM I<sup>plus</sup> differenziert werden, was zwei Dehnmethode gleichzusetzen ist.

Bei der MOM I werden im Zielmuskel oder im angewählten Muskelsystem in den meisten Fällen autoaktiv kleine, sanfte, möglichst kraftlose Bewegungen ausgeführt, welche vom Ausführenden kaum oder überhaupt nicht als kontraktiver Vorgang wahrgenommen werden. Die Schwierigkeit besteht anfänglich darin, einerseits die notwendige sanfte Bewegungsintensität zu finden und andererseits dabei gleichzeitig die beteiligten Zielmuskeln/Muskelsysteme gefühlsmässig innerlich loszulassen (Gisler, 2007). Anwendungsempfehlungen: Meistens 10–20 sanfte Wiederholungen pro Zielmuskel, täglich 3–12 x bei schmerzhaften Muskeln, im Sport und im Alltag 1 Serie unmittelbar nach hohen Belastungen bzw. nach monotonen Belastungsphasen.

Bei der Ausführung von MOM I<sup>plus</sup> ist der ROM expressiv etwas grösser, jedoch nicht endgradig und die Intensität der Bewegung ist dabei leicht erhöht, jedoch immer noch im moderaten Bereich.

Anwendungsempfehlungen: 20–60 moderate Wiederholungen pro Zielmuskel, täglich 1–3 x.

Die gewählte Intervention für die drei Mm. vasti wird in diesem Beitrag als MOM I<sup>plus</sup> indiziertes Reizkonstrukt beschrieben, kann aber je nach Intention auch als MOM I oder sogar als MOM II appliziert werden.

### 4.2.3 Postisometrische Relaxation (PIR)

Beim Dehnprinzip funktionelle Entspannung sind mehrere Dehnmethode bzw. Neuromuskuläre Inhibitionstechniken (NMI) möglich, wobei sich die Methode PIR (NMI-II) oft als günstige Variante erweist und sich speziell für die Entspannung des M. rectus femoris gut eignet. Beschrieben wird die modifizierte Variante nach Gisler, dabei handelt es sich im Beispiel für den rectus femoris sogar um eine Mischmethode aus NMI-II und NMI-III (s. auch 7.1.3). Wichtige Voraussetzungen für die Entspannungsfähigkeit eines Muskels ist dabei, dass er frei von posturalen Aufgaben ist und die Position so gewählt wird, dass der Zielmuskel über willkürmotorische Befehle kontrahiert und ebenso dekontrahiert werden kann. In einer ersten Sequenz wird nun der Zielmuskel – meistens passiv geführt - bis zur leicht symptomatischen Antwort gedehnt. Nennen wir diese Position Punkt A. An diesem Punkt A wird der Zielmuskel zum ersten Mal über eine willkürmotorische Aktivität isometrisch kontrahiert bis die Dehn Symptome verschwinden (der neuronale Regelkreis der Muskelspindel funktioniert unmittelbar, was gefühlsmässig nach 2–3 s zur Dehn Schmerzelimination führt). Daraufhin wird die willkürmotorische Kontraktion am Punkt A aufgelöst (Dekontraktion). In einer zweiten Sequenz wird nun von Punkt A aus der Zielmuskel nochmals weiter zu einem Punkt B geführt bis die Dehn Symptome erneut auftreten (Weggewinn A–B). Am Punkt B wird nun der Zielmuskel erneut willkürlich isometrisch kontrahiert. Nachdem die Symptome wiederum verschwunden sind, kann der homonyme Muskel nochmals weiter gedehnt werden bis wieder die bereits beschriebenen Dehn Symptome auftreten (Weggewinn B–C). Diese Sequenzen, welche immer aus den Phasen: Aufsuchen der symptomatischen Dehn Grenze – isometrische Anspannung – Spannungsauflösung – myogener Längengewinn bis zur nächsten neuen Dehn Grenze bestehen, zeigen via kumulativem ROM-Gewinn (zum Beispiel von Punkt A zu Punkt B, eventuell noch zu Punkt C) die neurogen assoziierte Entspannungsdimension auf (Gisler, 2007). Diese sequenzierten Vorgänge können in der Regel 2–3 Mal ausgeführt werden, denn irgendwann stösst man mit der neurophysiologisch assoziierten Entspannungsfähigkeit an die strukturellen Grenzen im Zielmuskel.

### 4.3 Empfehlungen für den M. quadriceps femoris

Im Beweglichkeitstraining des M. rectus femoris steht das Dehnprinzip strukturelle Verlängerung mit der Dehnmethode SIW im Vordergrund. Bei Bedarf kann die funktionelle Entspannung sinnvoll sein, wobei in der Regel die PIR-Methode bevorzugt zum

Einsatz kommt. Bei den drei Mm. vasti ist neben der strukturellen Verlängerung des Öfters auch die MOM I nicht nur empfehlenswert, sondern auch indiziert, unter anderem nach Beendigung der SIW-Interventionen und speziell bei bestimmten artikulär assoziierten Pathologien, bei welchen die Applikation von strukturellen Verlängerungsreizen kontraindiziert ist (vgl. 5.1.)

## 5. Relevante Überlegungen vor Dehninterventionen

In der Absicht, beweglichkeitsassoziierte Interventionen im Zielmuskel M. quadriceps femoris zu applizieren sind vorgängig eventuell vorhandene lokale und interaktive Störgrößen zu evaluieren, aber auch die physiologischen Konsequenzen dieser Dehnintervention zu überdenken.

### 5.1 Arthrogene Kontraindikationen

Sind im tibiofemorale und im patellafemorale Gelenk, im femoroacetabuläre Gelenk, im sakroiliakale Gelenk sowie in der Lendenwirbelsäule Störungen traumatischer, degenerativer, dysfunktionaler und/oder schmerzhafter Art vorhanden und somit die dehnungsnotwendigen ROM schmerzhaft oder nicht mehr umsetzbar, so ist die Dehnintervention - vor allem die strukturelle Verlängerung - zu modifizieren, zu sistieren oder ganz wegzulassen. In den meisten Fällen werden als Alternative MOM I-Interventionen akzeptiert und sind speziell in diesen Situationen indiziert und hilfreich, um einerseits die intersystemische Kohärenz zu verbessern, andererseits die läsionsassoziierten Symptome zu reduzieren oder zu eliminieren.

### 5.2 Myogene Veränderungen und Myopathien

Myogene Veränderungen wie Myotonie oder Myotonie, aber auch strukturell zu lange oder zu kurze inerte Muskeln sollen grundsätzlich eine diagnostisch differenzierende Voraussetzung darstellen mit der entsprechend konsekutiven Handlungsindikation. Traumatische Veränderungen im Zielmuskel (zum Beispiel Muskelzerrungen) führen traumaassoziiert zu einer vorübergehenden Sistierung von dehnenden Interventionen mit Ausnahme der früh indizierten MOM I.

Myopathien sind Erkrankungen, welche entweder auf einem krankhaften, in der Skelettmuskulatur selbst entstandenen Prozess oder auf einer Beteiligung der Skelettmuskulatur bei einer Allgemeinerkrankung beruhen, wie metabolische, endokrine, toxische und paraneoplastische Neuropathien (Riede & Schäfer, 1995). Generalisierte Muskelschwäche, verminderte oder fehlende Eigenreflexe und Atrophien können von einer primären Schädigung der Muskulatur, aber auch von einer artikulären Läsion herrühren, wobei diese primären Myopathien häufiger auftreten als bisher angenommen (Hund, 2001). Hier können - angelehnt an die kausalpathogene Entwicklung - ein oder sogar mehrere Dehnprinzipien mit ihren unterschiedlichen Dehnmethoden gelegentlich einen zwar partiellen, aber wichtigen Bestandteil der Behandlungsstrategie darstellen. Wichtig ist, dass die Dehnintervention(en) pathoadaptiert moduliert werden.

### 5.3 Bewegungs-, belastungs- und leistungsphysiologische Überlegungen

Sie sind wichtige Entscheidungsmediatoren, ob überhaupt, wie und in welcher Dimensionalität gedehnt werden soll. So sind maladapтив zu lange oder zu kurze Muskeln für alle drei Zielstellungen störend und stehen kausal für diverse bewegungs- und leistungsabhängige Pathologien in den Gelenken und im Muskelsystem. Grundsätzlich wird ein Zielmuskel nur bei klarer Indikation isoliert verändert. Meistens wird er vielmehr im Kontext seines Gegenspielers, seiner Synergisten und der übergreifenden neuromuskulären Interaktivität beurteilt und ist hinsichtlich dieser basalen Sichtweise zu optimieren. Der Optimierung geht eine anspruchsvolle Diagnostik voraus, wobei die Ermittlung des antagonistischen Behinderungs-

indexes beispielsweise aufgrund von muskulären Längen-, Funktions- und/oder Leistungsdysbalancen (Gisler, 2010, 2011) noch angemessen realisierbar ist, währenddessen die Diagnostik und die optimierende Behandlung interaktiver Dystrophien doch sehr anspruchsvoll wird.

Basale Einflussgrößen für eine Gewichtung der Dehnindikation ist - neben dem diagnostizierten Verkürzungsgrad - die anvisierte Zielstellung, welche anhand der Klassifizierung in definierte Minimal-, Ideal- sowie Spezialnormen intentional und kompetent bestimmt werden kann. Dabei sollen die Normen im Kontext des Geschlechts, Alters, der sportlichen Aktivität und der Pathologie interindividuell präskriptiv interpretiert werden.

Bezugnehmend auf die obigen Ausführungen kann nun ein verkürzter M. quadriceps femoris, der sich maladapтив ausserhalb der Minimal- oder der Ideallnorm im pathologischen Muskellängenbereich zeigt, speziell über das Dehnprinzip strukturelle Verlängerung in die definierte und indizierte physiologische Länge readaptiert werden. Voraussetzung ist dabei, dass artikuläre und myogene Kontraindikationen ausgeschlossen werden können. Falls sie doch vorhanden sein sollten, kann - fallspezifisch beurteilte Indikation vorausgesetzt - die MOM I-Intervention bei rehabilitativen oder erhaltenden Zielstellungen äusserst hilfreich sein.

## 6. Längentest des M. rectus femoris

Vorzugsweise läuft der nachfolgend beschriebene Testvorgang wie folgt ab: Die Testperson liegt in Seitlage auf dem Boden, hat das untenliegende Bein im Hüft- und Kniegelenk deutlich flektiert (Abb. 2) und der Untersucher verhindert mit seiner Fuss-Beinstellung eine messtechnisch störende Becken-Lendenwirbelsäulen-Bewegung, d.h. das Becken wird während dem Messvorgang ruhig an Ort fixiert, indem ein Fuss vor dem mittleren Bauchbereich, der andere Fuss im Bereich des Sacrums positioniert werden (Fusspositionen in Abb. 2).

Damit die Dehnbarkeit bzw. die strukturelle Länge des M. rectus femoris objektiv geprüft werden kann, muss nun das obenliegende Testbein a) zuerst im Kniegelenk bis zu einem genau definierten Abstand zum Gesäss flektiert (Abb. 2) und b) anschliessend auch im Hüftgelenk durch den Untersucher passiv extendiert werden, bis es für die Testperson zu moderat wahrgenommenen und kommunizierten Dehngefühlen im M. rectus femoris kommt. Für den

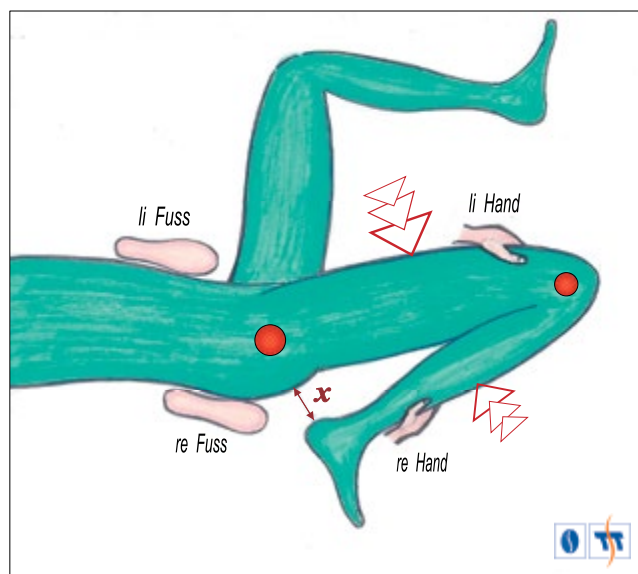


Abbildung 2: Ersichtlich ist die Testposition von oben in Seitlage bei der Längentestung des M. rectus femoris im rechten Testbein. Der Abstand X stellt bei einem asymptomatischen Kniegelenk den standardisierten Abstand von einer Handbreite während der Messung dar. Die hautfarbenen Fuss- und Handpositionen zeigen die empfohlenen Fusspositionen sowie die Handgriffe des Untersuchers.



Untersucher wird dieser Bereich gleichzeitig über deutlich spürbare strukturelle Widerstände (Trägheit) wahrgenommen. An diesem Punkt, welcher von beiden Beteiligten als kohärente Sensitivität bestimmt werden kann, wird der Winkel in Grad ermittelt und klassifiziert (Abb. 3). Falls erwünscht oder notwendig, kann bei der Längenmessung am passiven Bewegungsende über die Dehnmethode PIR zwischen reflektorischer und struktureller Verkürzung differenziert werden.

Trotz der vom Untersucher klar wahrgenommenen strukturellen Widerstände fehlen gelegentlich die typischen Dehnsymptome bei der Testperson, was nach eigenen klinischen Erfahrungen eine Verkürzung primär des myogenen Bindegewebes aufzeigt. Nach einer gewissen schmerzfreien Dehnzeit manifestieren sich nämlich zunehmend myogene Dehnsymptome, was durch eine Längenharmonisierung der intramuskulären Gewebe erklärbar ist. Differenzialdiagnostisch zu beurteilen, ist die degressive Widerstandskurve, der wahrscheinlich eine nutritiv-viskose und/oder bindegewebige Pathogenese zugrunde liegt, sich jedoch ebenfalls reversibel zeigt. Harte Stopps ohne die typisch elastischen Zeichen der Weichteilstrukturen lassen auf eine arthrogene Pathogenese schliessen.

In der Praxis sind bezüglich Muskellänge beanspruchungsspezifische Unterschiede feststellbar. So zeigen Personen im Bereich der rhythmischen Sportgymnastik, im Kunstturnen, im Ballett und ähnlichen Disziplinen oft eine extreme Hypermobilität mit einem entsprechend langen M. rectus femoris. Hingegen findet sich bei dauerstehenden Personen, aber auch bei Frauen, welche oft Schuhe mit hohen Absätzen tragen, eine zum Teil deutliche Verkürzung/Verspannung dieses Muskels.

Ein verkürzter M. rectus femoris schränkt die Hüftextension ein, ist kausal für Fehlhaltungen und eine gestörte Gelenksymmetrie verantwortlich, wirkt sich jedoch nicht ROM-dezimierend auf die isolierte Flexion des Kniegelenkes aus, mit Ausnahme, wenn das Hüftgelenk gleichzeitig submaximal bis maximal extendiert wird. Ein zu langer und/oder inerte Muskel verliert oft proportional zu seinem maladaptiven Status die Kompetenz zur Haltungskontrolle im Kniegelenk, im Becken und in der Lendenwirbelsäule und wirkt insuffizient auf die lokalen Joint-Kinetic-Control-Aufgaben, speziell im Kniegelenk (funktionelle Instabilität).

## 7. Längentest der drei Mm. vasti

Die Beweglichkeit der drei Mm. vasti kann in Seitlage, wird aber mit Vorteil in Rückenlage, bei flektiertem Hüft- und Kniegelenk geprüft (Abb. 4). Während der M. vastus lateralis und medialis relativ wenig zur Bewegungseinschränkung der Knieflexion beitragen, können myofasziale Veränderungen im M. vastus intermedius die Kniegelenkflexion gelegentlich erheblich einschränken. Relativ rasch folgt darauf die pathosynergistische Einschränkung durch kapsuläre Veränderungen, welche sich - vor allem bei Immobilisation - bereits nach zwei Wochen in einer Verkürzung der Synovialintima manifestieren (Schollmeier et al., 1994; Trudel et al., 2000). Unter physiologischen Bedingungen kann die Ferse durch den Untersucher passiv bis knapp oder sogar ganz ans Gesäss geführt werden (Winkel A in Abb. 4). Bei einer mittelstark ausgeprägten Flexionseinschränkung des Knies lässt sich der Unterschenkel endgradig noch einigermassen bis zum Winkel B flektieren, was einem Abstand von zirka zwei Handbreiten entspricht. Bei einer moderaten Flexionseinschränkung ist eine passive Flexion in den Bereich zwischen Winkel A und B möglich (Abb. 4).

Für die getestete Person treten bei der vollamplitudigen Knieflexion mehrheitlich kaum deutlich wahrnehmbare Dehnsymptome auf, vielmehr sind es leichte und eher dumpfe Spannungsgefühle, die bei einem hypomobilen Status in den Mm. vasti - speziell im M. vastus intermedius - auftreten können. Des Weiteren werden ab und zu Spannungssymptome in den ventralen Kapselanteilen kommuniziert. Für den Untersucher sind im Endbereich die strukturell assoziierten Widerstände zu beurteilen (im Normalfall: fest elastisch). Bei auffällig pathologischen Veränderungen in den Mm. vasti, wie starke strukturelle Verkürzungen, Kontrakturen, Triggerpunkte oder neurophysiologisch assoziierte Verspannungen,

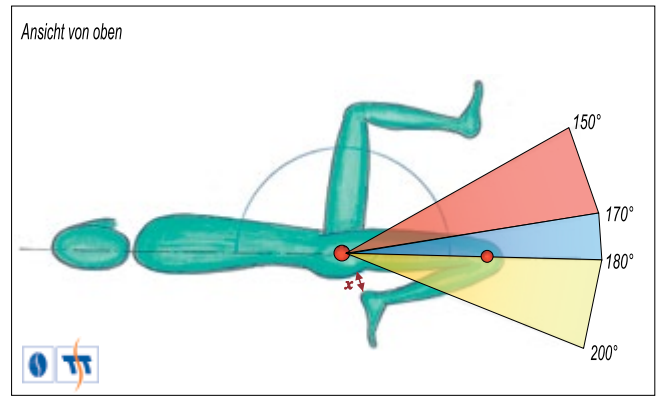


Abbildung 3: Die hier dargestellten Beweglichkeitsnormen korrelieren mit sportlichen, medizinischen und salutogenen Zielstellungen ohne Bezug auf disziplinspezifische Ansprüche sowie degenerative Pathologien und basieren auf über 2000 Messungen. Der fixierte Abstand X ist wichtig für die Bestimmung der beweglichkeitsspezifischen Messgrösse in Winkelgraden.

■ Hypomobilität ■ Idealnorm ■ Hypermobilität

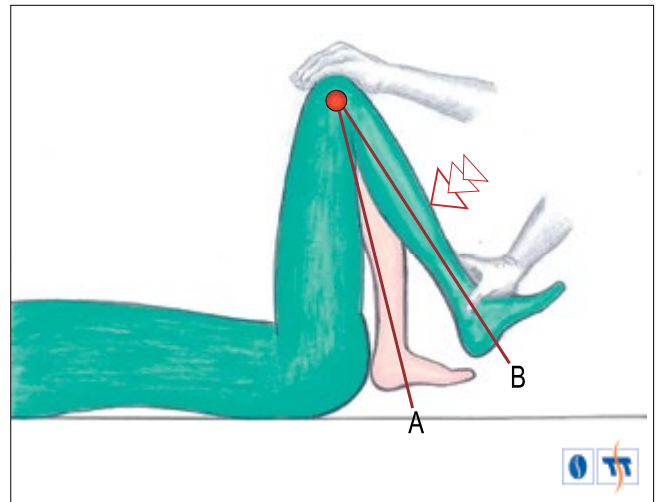


Abbildung 4: Längentest für die drei Mm. vasti in Rückenlage. Das hautfarbene Bein impliziert den Knieflexionswinkel A, welcher weitgehend dem physiologischen Beweglichkeitsstatus entspricht. Der Winkel B korreliert mit einer mittelstark ausgeprägten Flexionseinschränkung.

aber auch bei degenerativen kapsulären Komponenten (Verkürzung der Synovialintima, Adhäsionen zwischen den Villi's usw.) können endgradig in Einzelfällen lokal deutlich wahrnehmbare bis schmerzhaft Dehnsymptome auftreten. Hier wird eine differenzierte Diagnostik notwendig, verbunden mit einer kausalpathogen adäquaten Behandlungsstrategie.

Auch bei den drei Mm. vasti kann - falls angezeigt - am passiven Bewegungsende mit der Dehnmethode PIR zwischen reflektorischer und struktureller Verkürzung differenziert werden. Stark ausgebildete Wadenmuskeln oder ausgeprägtes Fettgewebe im Ober- und Unterschenkel beeinträchtigen eine vollständige Knieflexion selten, und wenn, dann nur geringfügig. Sie können dabei jedoch den Zugvektor auf die anterioren passiven Strukturen leicht erhöhen. Eine vollumfängliche Flexion, bei der die Ferse ohne merkbare Widerstände und ohne Dehnsymptome bis ans Gesäss gedrückt werden kann, weisen tendenziell auf spannungsarme und/oder strukturell (zu) lange Mm. vasti hin. Dies kann sich situativ negativ auf die Gelenkführung im femerotibialen und patellafemorale Gelenk sowie auf die adäquaten sensomotorischen Regelkreise auswirken, was konsekutiv zu einer Mehrbelastung der passiven Strukturen führt.

Inwieweit das häufige Hineindrücken der Ferse ans Gesäss eine pathophysiologische Dehnung des Lig. cruciatum anterius sowie des Lig. cruciatum posterius darstellt und damit zu einer verstärk-

ten Laxität führt, ist noch zu wenig bekannt. Belegt ist, dass am Ende der Kniegelenkbewegung jeweils leichte rotatorische Komponenten erkennbar sind. Bei der Knieflexion bedingt dies eine Innenrotation des Unterschenkels, welche vor allem durch die Kreuzbänder begrenzt wird. Die Kreuzbänder bestehen aus mehreren fächerförmigen Faserbündeln, die je nach Beanspruchung in der Bewegung als Führungsbündel oder in den Extremstellungen als Hemmbündel unterschieden werden. Dazu unterscheidet man funktionell beim Lig. cruciatum anterius zwei Faserzüge, nämlich den anteromedialen und den posterolateralen Faserzug. Die Faserzüge sind miteinander verwachsen und verwringen sich untereinander. Die posterolateralen Fasern sind kürzer als die anteromedialen. Auch das Lig. cruciatum posterius besteht aus zwei Faserzügen, einem posteromedialen und einem anteriolateralen Bündel.

Bei der Flexion und gleichzeitiger Innenrotation geraten die Kreuzbänder und speziell die anteromedialen Fasern des Lig. cruciatum anterius sowie das gesamte hintere Kreuzband unter Spannung (Fuss, 1989; Huiskes & Blankevoort, 1990; Huiskes et al., 1984; van Dijk, 1983). Ob häufige vollamplitudige Dehnungen – zudem mit einer gewissen Intensität ausgeführt – in diesen Fasern, speziell in den Hemmbündeln, möglicherweise etwas kontraindiziert sind, soll zumindest fallspezifisch nicht unbeachtet bleiben. Im Zweifelsfalle – speziell aber unmittelbar nach Kreuzbandoperationen – ist die sanfte MOM I<sup>plus</sup>- oder die MOM II-Intervention gegenüber der strukturellen Verlängerung (SV) vorzuziehen.

## 8. Dehninterventionen

### 8.1 Dehnung des M. rectus femoris

Gezeigt und beschrieben werden eine technisch leichte Variante (Übung 1) sowie eine technisch etwas anspruchsvollere Variante (Übung 2). Beide – speziell jedoch die anspruchsvollere – führen im Zielmuskel zu einer relevanten strukturellen Verlängerung, die bereits nach zirka 4–6 Wochen messtechnisch nachweisbar ist. Ergänzt wird die differenzierte Behandlungsstrategie durch eine funktionelle Entspannung des homonymen Muskels (Übung 3).

Bei allen Varianten können pathophysiologische Prozesse wie ein femoroacetabuläres Impingement (ossär, Labrum), degenerative Veränderungen im Hüftgelenk und im patellafemorales Gelenk, ausgeprägte Patellainstabilität sowie ein akutes patellafemorales Schmerzsyndrom (PFS), eine symptomatische Problematik der Quadriceps-Sehne im oberen oder unteren Patellapool sowie ein Morbus Larsen-Johannson und Morbus Osgood-Schlatter (jumper's knee) und insbesondere frische Muskelverletzungen eine Kontraindikation darstellen.

#### 8.1.1 Übung 1

Die Übung 1 (Abb. 5) weist eine intermuskuläre Dehnwirkung auf alle Hüftbeuger auf mit einem in den meisten Fällen dominanten Effekt auf den M. rectus femoris. Bei muskulären Längendysharmonien (Gisler, 2010, 2011) kann sich das symptomatische Dehnfeedback auch aus den anterioren Adduktoren oder aus dem M. iliacus bemerkbar machen. Als positiver Nebeneffekt verbessert diese Dehnübung die durch desmogene Strukturen bedingte extensorische Hüftgelenkmobilität, welche beim dauersitzenden Menschen oft reduziert ist. Hier besteht synergistisch eine gewisse harmonisierende Anpassung zwischen der artikulären Mobilität und der Muskellänge.

Geeignet ist diese Dehnübung vor allem bei auffällig starker Verkürzung des M. rectus femoris, zeigt sich aber oft ungenügend effektiv bei leichten Verkürzungen. Bei kapsulär assoziierter Hypomobilität des Hüftgelenks ist dieses Übungskonstrukt im Zielmuskel anfänglich relativ unwirksam, bei degenerativer Dominanz ist sie überhaupt nicht geeignet. Bei symptomatischen Problemen im Sakroiliakalgelenk ist speziell diese Variante meistens schmerzhaft und dadurch kontraindiziert (Alternative: u.a. MOM I).

**Ausführung:** Man schiebt autoaktiv das Becken zusammen mit dem vorgestellten Knie nach vorne, bis ein deutlicher Zugschmerz im rechten M. rectus femoris – meistens im mittleren bis oberen

anterioren Bereich des Zielmuskels – die gewünschte Reizintensität anzeigt. Die Dehnung wird optimiert, indem das Becken beim Vorwärtsschieben gleichzeitig in Richtung zur vorgestellten Ferse nach vorne unten geschoben wird (Pfeile auf Abb. 5). Anwendungsempfehlungen: 8–12 SIW, 2–3 x pro Woche bis 1–2x täglich.

#### 8.1.2 Übung 2

Bei keiner anderen Übungsvariante kann der M. rectus femoris anatomisch-topografisch so gezielt und so effektiv a) auf seiner gesamten Länge oder b) gezielt lokalisierend vermehrt im Ursprungs- bzw. Ansatzbereich gedehnt werden (Abb. 6). Die Zielstellungen b) werden entweder durch ein vermehrtes Vorschieben der Hüfte (Dehnreiz eher im Ursprungsgebiet) oder durch ein verstärktes Heranziehen des Unterschenkels in Richtung Gesäss (Dehnreiz eher im Ansatzbereich) erreicht. Meistens steht jedoch nicht eine topografisch lokalisierende Zentrierung auf den Muskelursprung oder -ansatz im Vordergrund, sondern eine Reizsetzung möglichst über die Gesamtlänge des Muskels. Dies wird über ein dosiertes und koordiniertes Hüftvorschieben und dem darauf folgenden Heranziehen des Unterschenkels in Richtung Gesäss justiert.

Bei ausgeprägter Verkürzung sowie bei bestehenden Rückenproblemen soll ein Handtuch oder ähnliches verwendet werden, welches um den oberen Sprunggelenkbereich geschlungen und

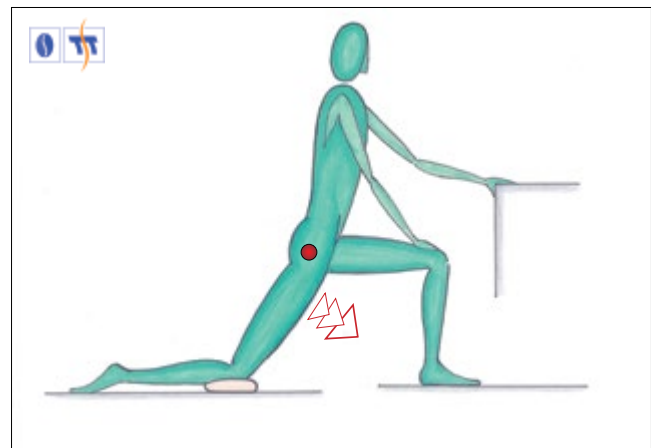


Abbildung 5: Übung 1: strukturelle Verlängerung für den M. rectus femoris mit der fallspezifischen Möglichkeit einer intermuskulären Längenharmonisierung. Die Richtung der Pfeile zeigt die optimale Bewegungsaktivität des Beckens zur Ferse des vorgestellten Beins.

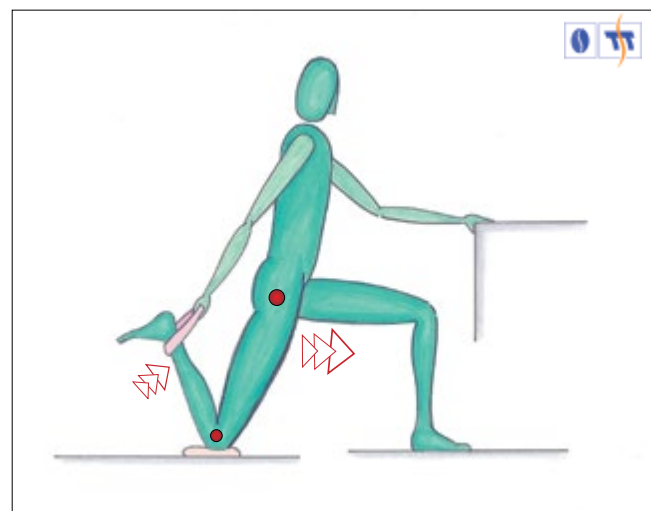


Abbildung 6: Übung 2: strukturelle Verlängerung des M. rectus femoris mit einer optimalen Isolation des Zielmuskels und der Möglichkeit zur intramuskulär differenzierenden Reizdominanz. Die Pfeile zeigen die Bewegungsrichtung des Beckens und/oder des Unterschenkels auf, welche eine gezielte Justierung des Reizzentrums vermehrt im Bereich des Muskelursprungs, des Muskelbauches oder des Muskelansatzes erlauben.

mit der Hand erfasst wird (Abb. 6). Dadurch verlängert sich die Distanz zwischen Sprunggelenk und Schulter, was auch bei diesen erschwerten Voraussetzungen eine aufrechte, gut kontrollierte Rumpfhaltung ermöglicht. Zur Sicherung des Gleichgewichts stützt man sich mit der freien Hand an einer Wand, einem Möbelstück, einem Stuhl usw. ab.

**Ausführung:** Die rechte Hand greift das rechte Sprunggelenk bzw. erfasst das benutzte Handtuch (Abb. 6) und zieht den Unterschenkel in Richtung Gesäss, jedoch nie ganz an das Gesäss heran. Anschliessend schiebt man das Becken, zusammen mit dem linken Oberschenkel und dem linken Knie so weit nach vorne bzw. in Richtung der vorgestellten Ferse, bis ein deutlicher Zugschmerz im rechten M. rectus femoris die gewünschte Reizintensität anzeigt. Mit vermehrter Becken- bzw. Unterschenkelbewegung kann die Reizzentrierung gesteuert werden. Anwendungsempfehlungen: 8–12 SIW, 2–3 x pro Woche bis 1–2x täglich.

### 8.1.3 Übung 3

Wichtige Voraussetzung für den Entspannungsvorgang des M. rectus femoris ist eine flektorische Aktivität im Kniegelenk und eine extensorische im Hüftgelenk. Dies geschieht am besten in Seitlage auf dem Boden (Abb. 7). Dadurch werden der technische Ablauf und die neurophysiologisch assoziierten Entspannungsvorgänge ermöglicht. Auch hier kann bei starker Verkürzung und/oder Rückenproblemen ein Handtuch oder Ähnliches verwendet werden, um die Distanz zwischen dem oberen Sprunggelenk und der Schulter zu verlängern. Dies trägt dazu bei, dass auch bei dieser Übung unangemessene Rumpfpositionen vermieden werden können.

**Ausführung:** Bevor die Entspannungsvorgänge nach der Methode PIR initiiert werden, wird das Becken über die Bauchmuskulatur an Ort fixiert und während den Entspannungssequenzen ohne Veränderung beibehalten. Nun wird der Oberschenkel aktiv (M. gluteus maximus, Mm. ischiocrurales) und passiv über die Hand (= Mischmethode von NMI-II und NMI-III) im Hüftgelenk so weit extendiert, bis erste moderate Dehnssymptome im M. rectus femoris auftauchen. An dieser Stelle (Punkt A) den Zielmuskel für 2–3 s willkürmotorisch moderat bis mittelintensiv kontrahieren, indem man den Unterschenkel unter isometrischen Bedingungen in die Hand drückt, welche das Dehnbein am Fussgelenk hält (Abb. 7). Anschliessend den Zielmuskel dekontrahieren bzw. entspannen, um dann den Oberschenkel weiter zu extendieren bis erneut Dehnssymptome auftauchen (Weggewinn A–B). An diesem Punkt B beginnt die zweite Entspannungssequenz (vgl. 4.2.3 sowie Abb. 7). Anwendungsempfehlungen: 2–3 PIR, 1–2 x täglich, idealerweise 1–3 h nach intensiver Belastung.

## 8.2 Dehnung der drei Mm. vasti

### 8.2.1 Übung 1

Eine strukturelle Verlängerung der Mm. vasti ist dann indiziert, wenn die Idealnorm bzw. der Minimalwinkel B in Abb. 4 nicht erreicht wird und dies a) myogene, fasziäre oder kapsuläre Ursachen hat und b) ein Fehlen artikulärer Kontraindikationen nachweisbar ist. Bei Erfüllung dieser Vorgaben soll trotzdem darauf geachtet werden, dass während den intermittierenden autoaktiven SIW die symptomatischen Antworten ausschliesslich im Bereich der drei Mm. vasti (oft im M. vastus intermedius) oder im ventralen Kapselsektor und nicht im Binnenbereich des Kniegelenks wahrgenommen werden. Diese Dehnübung kann beidbeinig – mit Vorteil jedoch einbeinig – ausgeführt werden. Beschrieben wird die einbeinige Variante (Abb. 8).

**Ausführung:** Unter ständiger Kontrolle der konzentrischen und exzentrischen Bewegung am beinahe endgradigen ROM werden nun kleine intermittierende SIW ausgeführt. Diese kleinen autoaktiven Bewegungen sollen über das Abstützen einer Hand oder beider Hände – beispielsweise auf der Stuhllehne – teilentlastet werden. Diese SIW sind von moderater bis mittlerer Dehnintensität, da zu intensive und maximale Kniegelenkflexionen die passiven intraartikulären Gelenksstrukturen zu stark in die Dehnwirkung interagieren. Anwendungsempfehlungen: 8–12 SIW, bis 1–2 x täglich, 2–3 x pro Woche.

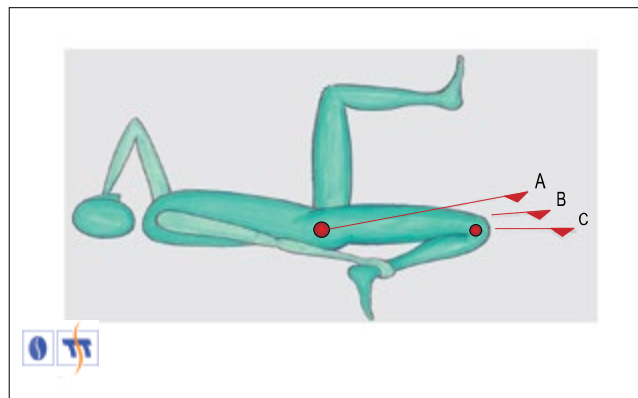


Abbildung 7: Übung 3: funktionelle Entspannung des M. rectus femoris in Seitlage auf einer Gymnastikmatte. Die Pfeile A, B und C zeigen die sich aneinanderreihenden Dehnsequenzen und die dabei resultierenden neuromuskulär assoziierten range of motion Gewinne auf.

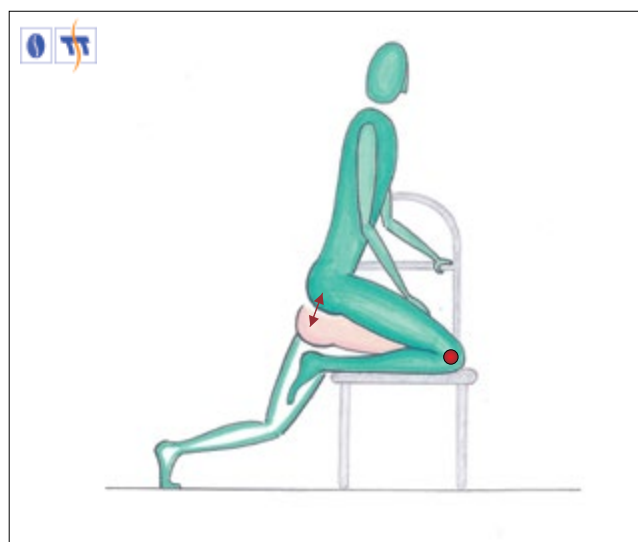


Abbildung 8: Übung 1: strukturelle Verlängerung der drei Mm. vasti (einbeinige Variante auf einem Stuhl). Das Absenken des grünen Oberschenkel-Gesäss-Bereichs zum hautfarbenen Bereich zeigt die empfohlenen Schmerzintensitätswellen (vgl. roter Pfeil), die jedoch maximal bis zur Fersenberührung ausgeführt werden.

### 8.2.2 Übung 2

Die Indikation der MOM I – in diesem Falle mit der Dehnmethode MOM I<sup>plus</sup> – für die drei Mm. vasti ist dann gegeben, wenn a) eine Strukturelle Verlängerung (SV) bei endgradigem ROM aus kausalpathogenen Gründen ausgehend vom Muskel, Sehne, Bänder und Knorpel nicht angebracht ist; b) eine schmerzhaft kapsuläre Kontraktur besteht; c) tendomyogene Kontrakturen oder Triggerpunkte nachweisbar sind; d) nach einer Muskelverletzung eine frühe strukturelle Rehabilitation gefragt ist und e) katabole Prozesse reduziert bzw. aufgehalten werden sollen. Eine Kontraindikation besteht bei meniskoiden Rupturen und bei Bandverletzungen im akuten Stadium. In beiden Fällen ist der optimale Zeitpunkt zur Wiederaufnahme von MOM I-Interventionen zu bestimmen. Dabei sind jedoch in einer ersten Phase deutlich sanftere und somit adäquatere MOM I-Konstrukte indiziert und erst später die hier beschriebene MOM I<sup>plus</sup>-Variante (Abb. 9).

**Ausführung:** Der untenliegende, ständig auf der Unterlage aufliegende Unterschenkel (wichtig!) wird autoaktiv aus dem Kniegelenk heraus flektiert und anschliessend wieder beinahe vollständig extendiert. Während der nun fortgesetzten Unterschenkelbewegung, gegen den Reibungswiderstand mit der Unterlage, verbleibt der dazugehörige Oberschenkel ruhig an Ort. Der ROM soll a) den pathologischen Störgrössen bzw. der symptomatischen Reaktion



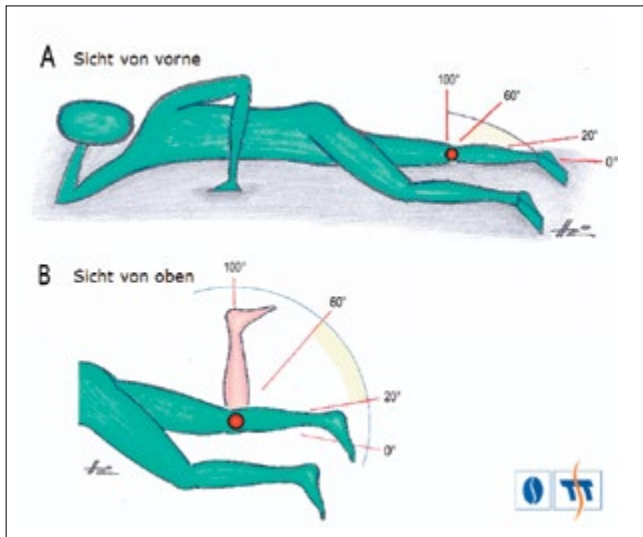


Abbildung 9: Übung 2: Mobilisationsmethode I (MOM I). Dargestellt wird hier die Dehnmethode MOM I<sup>plus</sup> für den M. quadriceps femoris, speziell der drei Mm. vasti in Seitlage auf einem Bett. Je nach Indikation können verschiedene partielle Bewegungsräume oder sogar der komplette range of motion (ROM) zwischen 0° und 100° ausgeführt werden. Vollamplitudige ROM mit einer maximalen Extension und Flexion implizieren eine entsprechend arthrogene Indikation und würden folglich eine andere Intervention nach sich ziehen (vgl. 4.1.2).

angepasst sein oder b) unter asymptomatischen Bedingungen mittelgross bis submaximal ausgeführt werden (speziell die Flexion). Anwendungsempfehlungen: 30–60 MOM I<sup>plus</sup>, 1–5 x täglich.

## 9. Diskussion

Die Ansprüche an ein pluripotentes und physiologisch fundiertes Beweglichkeitstraining sind – wie das Beispiel am Zielmuskel M. quadriceps femoris aufzeigt – recht hoch. Die essenziell zu beantwortende Frage vor der Implementierung beweglichkeitsfördernder Reize lautet zwangsläufig: Ist eine Dehnintervention notwendig oder nicht? Hierbei besteht durchwegs eine intra- und interindividuell unterschiedliche Indikation. Zur relevanten Evaluation der beweglichkeitslimitierenden Strukturen und Systeme ist somit eine analytische und diagnostische Kompetenz erforderlich, die es erlaubt, die multiplen maladaptiven und deadaptiven Veränderungen möglichst aussagekräftig zu dedektieren. Erst dadurch wird es möglich, Dehnprinzipien, Dehnmethoden und Dehninterventionen auszuwählen, die einerseits pathoadaptiert sind und andererseits die Reiztransduktion in das gewünschte System und/oder in die definierte Struktur gewährleisten und dadurch die intentionale Expression initiieren. Lokale und interaktive Kontraindikationen sind dabei zu vermeiden. Dafür sollen vielmehr nachhaltige bewegungs-, belastungs- und leistungsphysiologische Optimierungen angestrebt werden.

In der praktischen Umsetzung könnten möglicherweise für einige Untersuchende Schwierigkeiten auftreten, bei bestimmten Muskeln die Diagnostik der strukturellen Länge oder die biophysikalisch und neurophysiologisch determinierte Muskelspannung situativ angemessen zu analysieren, normieren sowie zu klassifizieren. Nicht immer ist jedoch eine intrakorporal aufwendige und anspruchsvolle Analyse und Diagnostik notwendig, denn es ist nicht allzu schwer, alleine bei der Applikation von Dehnübungen individuell oder in der Gruppe aufgrund der dabei erzielten ROM eine Hypo- sowie Hypermobilität oder den idealen Referenzwert zu erkennen und jedem Ausführenden eine entsprechende Dehnindikation, keine Dehnindikation oder sogar eine Dehnkontraindikation zu empfehlen. Dafür genügen schon die notwendigen Kenntnisse über die Normbereiche von bestimmten vollamplitudigen Bewegungen. Dieses blickdiagnostische Vorgehen ist – speziell in den unteren Extremitäten – relativ leicht.

Wie überzeugend zeigt sich aktuell die substanzielle Evidenz der Dehnmethoden, speziell aber der vorgestellten Dehnprinzipien? Primär lässt sich diese Frage durch zwei essenzielle Argumente beantworten: Erstens, aufgrund zahlreicher wissenschaftlicher Arbeiten (vgl. Literaturnachweis Gisler, 2007, 2011) besteht eine fundierte physiologische Relevanz und auch Konsens über die differenzierte beweglichkeitsassoziierte Plastizität, welche sich als Ausdruck der angewandten Physiologie in den vier Dehnprinzipien strukturelle Verlängerung, MOM II, MOM I und funktionelle Entspannung darstellen lässt. Zweitens belegen empirische Ergebnisse überzeugend, dass bei Anwendung der erwähnten Dehnprinzipien und Dehnmethoden die formulierten Zielstellungen – auch hochgesetzte – aufgrund der system- und gewebephysiologischen Reaktionen und Adaptationen auf die präzise kodierten Reizsetzungen fast ausnahmslos erreicht werden.

Aufgrund dieser Ausführungen ist erkennbar, dass einer Beweglichkeitsintervention a) eine Indikation zugrunde liegen sollte; b) die physiologische Konsequenz dieser Intervention nicht nur lokal, sondern im Kontext des intermuskulären und intersystemischen Zusammenspiels beurteilt wird und c) dass nur Reizkonstrukte zur Anwendung gelangen, welche durch ihre intentionale Reiztransduktion die indizierte Plastizität gewährleisten. Damit wäre eigentlich die Substanz vorhanden, der mühsamen Diskussion um das Thema Stretching ein Ende zu bereiten und eine effektive und überzeugende Neuorientierung zu initiieren. Gleichzeitig werden dann hoffentlich auch Begriffe wie «Pflichtübungen» oder «Top ten» verschwinden, welche durchwegs einem Giesskannenprinzip entsprechen, dem jegliches indikatives Wissen abgeht. Im Gegensatz zu den mit einer hohen Prävalenz indizierten Kräftigungsreizen sind generalisierte Beweglichkeitsinterventionen für die einen notwendig, für andere nicht angebracht oder wiederum für andere sogar kontraindiziert. Diese interindividuell unterschiedliche Indikation bekräftigt die Notwendigkeit und Evidenz für ein analytisches Vorgehen sowie für eine darauf aufbauende Diagnostik, welche sowohl den lokalen und regionalen, aber auch interaktiven Zusammenhängen gerecht wird. Dadurch erhöht sich der Stellenwert von massgeschneiderten, beweglichkeitsassoziierten Interventionen, sowohl im Therapiealltag als auch bei bewegungs-, belastungs- und leistungsphysiologischen Zielstellungen und damit die Prognose für eine adäquate Nutzung der Bewegungssysteme in den verschiedensten Anspruchsgebieten.

Korrespondenzadresse:

Thomas Gisler-Hofmann, medibalance – Bewegungs-, Belastungs-, Leistungsphysiologie, Gislistrasse 11, CH-6006 Luzern, Telefon + 41 41 370 17 18, E-Mail: gisler@medibalance.ch

## Literaturverzeichnis

- Böhni U. (2006): Manuelle Medizin und Schmerz: Schmerzanalyse am Bewegungsorgan als Basis einer rationalen Differenzialtherapie. *Med. J.* 6: 1–4.
- Burnstock G., Verkhratsky A. (2009): Evolutionary origins of the purinergic signalling System. *Acta Physiol.* 195: 415–447.
- Duarte Cintra A.I., Furlani J. (1981). Electromyographic study of quadriceps femoris in man. *Electromyogr. Clin. Neurophysiol.* 21: 539–554.
- Freiwald J., Stahl S. (1991): Posttraumatisch erhobene Umfangsdifferenzen der Ober- und Unterschenkelmuskulatur. Der Einfluss einer Schädigung des Kniegelenkes auf den Umfang der betroffenen Extremität und deren Veränderungen im zeitlichen Verlauf. *Gesundheitssport Sportther.* 5: 4–7.
- Fröhner G., Bönert K. (1994): Zustandbeurteilung des vierköpfigen Oberschenkelmuskels mit der Methode der Ultraschalldiagnostik. *Leistungssport* 2: 36–38.
- Fuss F.K. (1989): Anatomy of the cruciate ligaments and their function in extension and flexion of the human knee joint. *Am. J. Anat.* 184: 165–176.



- Gisler T. (2007): Stretching – Ein Auslaufmodell? Einflussnahme auf Muskeltonus, Muskellänge und artikuläre Strukturen. *Schweiz. Z. Sportmed. Sporttraumatol.* 55: 139–148.
- Gisler T. (2010): Selektive Klassifizierung von Veränderungen im Muskelsystem. Teil I: Übersicht, Pathogenese und Klassifizierung. *Schweiz. Z. Sportmed. Sporttraumatol.* 58: 78–84.
- Gisler T. (2011): Selektive Klassifizierung von Veränderungen im Muskelsystem. Teil II: Die muskuläre Dysbalance und die muskuläre Dysharmonie. *Schweiz. Z. Sportmed. Sporttraumatol.* 59: 45–58.
- Habring M., Locher H., Böhni U., von Heymann W. (2012): Körper-eigene Schmerzhemmung. *Manuelle Med.* 50: 175–182.
- Huiskes R., Blankevoort L. (1990): Anatomie und Biomechanik des vorderen Kreuzbandes: Ein dreidimensionales Problem. In: *Kniegelenk und Kreuzbänder*, Jakob R.P., Stäubli H.-U. (Hrs.), Springer Verlag, Berlin, S. 96–114.
- Huiskes R., Blankevoort L., van Dijk R., de Lange A., van Rens T.J.G. (1984): Ligament deformation patterns in passive knee joint motion. In: *Advances in bioengineering*, Spilker R.L. (ed), Am. Soc. Mech. Eng., New York, pp. 53–54.
- Hund E. (2001): Neurological complications of sepsis: critical illness polyneuropathy and myopathy. *J. Neurol.* 248: 929–934.
- Liu X.J., Salter M.W. (2005): Purines and pain mechanisms: recent developments. *Curr. Opin. Drugs.* 6: 65–75.
- Mense S. (2008): Muskelschmerz: Mechanismen und klinische Bedeutung. *Dtsch. Ärzteblatt* 105: 214–219.
- Riede U.-N., Schäfer H.-E. (1995): Skelettmuskulatur. In: *Allgemeine und spezielle Pathologie*, Riede U.-N., Schäfer H.-E. (Hrsg.), Thieme Verlag, Stuttgart, New York, S. 1096–1112.
- Schollmeier G., Uthoff H.K., Sarkar K., Fukuhara K. (1994): Effects of immobilization on the capsule of the canine glenohumeral joint – A structural functional study. *Clin. Orthop. Rel. Res.* 304: 37–42.
- Trudel G., Seki M., Uthoff H.K. (2000): Synovial adhesions are more important than Pannus proliferation in the pathogenesis of knee joint contracture after immobilization: An experimental investigation in the rat. *J. Rheumat.* 27: 351–357.
- van Dijk R. (1983): The behavior of the cruciate ligaments in the knee. Dissertation, University of Nijmegen.
- Zieglgänsberger W. (2005): Grundlagen der Schmerztherapie. In: *Nolte T., Junker U. (Hrsg.) Grundlagen der speziellen Schmerztherapie*, Medizin und Wissen, Urban & Vogel, München, S. 38–39.